Artritis idiopática juvenil
– importancia de un diagnóstico y abordaje terapéutico precoz –

*1ª parte**

Dr. Juan Cameto

Médico Pediatra. Especialista en Reumatología Infantil.
Hospital Policial y Hospital Central de las Fuerzas Armadas.
Montevideo, Uruguay.

Especializado en Reumatología Infantil
en el Hospital de Niños Dr. Ricardo Gutiérrez. Buenos Aires, Argentina.

Resumen. *La artritis idiopática juvenil es un grupo heterogéneo de entidades caracterizadas por artritis-crónica de causa desconocida, que comienzan antes de los 16 años de edad. Este término abarca varias categorías de enfermedades, cada una de las cuales tiene una presentación diferente, síntomas clínicos y, presumiblemente, antecedentes genéticos y etiopatogénesis. Es la enfermedad reumática crónica más frecuente en niños. Aunque ninguno de los fármacos disponibles tiene un potencial curativo, el pronóstico ha mejorado mucho como resultado de avances sustanciales en el manejo de la enfermedad. Los médicos, principalmente pediatras, deben estar familiarizados con la artritis idiopática juvenil a fin de sospecharla precozmente y atenderlos en coordinación con un equipo multidisciplinario.*

Abstract. *Juvenile idiopathic arthritis is a heterogeneous group of entities characterized by cronic arthritis of unknown cause, beginning before the age of 16 years. This term covers several categories of diseases, each of which has a different presentation, clinical symptoms and, presumably, genetic background and etiopathogenesis. It is the most frequent chronic rheumatic disease in children. Although none of the available drugs has a curative potential, the prognosis has improved greatly as a result of substantial advances in the management of the disease. The doctors, mainly pediatricians, should be familiar with the juvenile idiopathic arthritis in order to suspectitearly and assist them in coordination with a multidisciplinary team.*

Palabras clave: artritis idiopática juvenil, epidemiología, etiopatogenia, clasificación, uveítis.
Key words: uvenile idiopathic arthritis, epidemiology, etiopathogenesis, classification, uveítis.

Introducción

La artritis idiopática juvenil *(AIJ)* abarca un grupo de enfermedades heterogéneas caracterizadas por artritis crónica *(de duración mayor a seis semanas)* en niños menores de 16 años, en los que se descartan otras causas identificables de artritis.

Es por tanto, un diagnóstico clínico de exclusión, no existiendo ninguna prueba de laboratorio que confirme el diagnóstico.

Esta enfermedad ha recibido distintos nombres con anterioridad: ***artritis crónica juvenil*** en Europa y ***artritis reumatoide juvenil*** en América.

E-mail: cametojuan@gmail.com

* En el próximo volumen de Tendencias se publicará la 2ª parte de este artículo, enfocada a la terapéutica, rehabilitación y transición de la enfermedad.

Dado la heterogeneidad de esta enfermedad, la Liga Internacional de Asociaciones de Reumatología *(ILAR)* auspició en 1993 la creación de un grupo de trabajo con el fin de emitir criterios de clasificación *"unificados, aceptables y aplicables internacionalmente, facilitando de este modo la investigación y la atención de los pacientes"*

Esta clasificación propuesta por ILAR es la utilizada actualmente y a diferencia de clasificaciones anteriores, ha sido revisada en dos ocasiones y validada internacionalmente en distintos países[1].

Epidemiología

La artritis idiopática juvenil es la enfermedad reumática más frecuente en niños: con una incidencia de 10–20 casos c/100.000 niños.

- Presenta una distribución bimodal en la edad de inicio *(entre 1 y 4 años y entre 9 y 15 años)*.
- Predomina en el sexo femenino *(2 o 3 a 1)*, sobretodo en formas oligo y poliarticulares *(ver tabla 1)*.

Epidemiología de las distintas formas clínicas de AIJ			
Forma clínica	**Frecuencia**	**Edad de aparición**	**Sexo**
Artritis sistémica	4-17%	Cualquier edad	♀ = ♂
Oligoartritis	27-56%	Primera infancia, pico a los 2-4 años	♀ >>>> ♂
Poliartritis FR (+)	2-7%	Infancia tardía o adolescencia	♀ >> ♂
Poliartritis FR (-)	11-28%	Distribución bifásica, 1º pico a los 2-4 años, 2º a los 6-12 años	♀ >> ♂
Artritis entesitis	3-11%	Infancia tardía o adolescencia	♀ << ♂
Artritis psoriásica	2-11%	Distribución bifásica, 1º pico a los 2-4 años, 2º a las 9-11 años	♀ > ♂
A. Indiferenciada	11-21%	—	—

Tabla 1

Etiopatogenia

Los factores etiológicos y patogénicos de la AIJ son aún difíciles explicar.

Hipotéticamente, un individuo genéticamente susceptible desarrollaría una reacción inmune no controlada en respuesta a un autoantígeno, generalmente gatillado por la exposición a un desencadenante ambiental desconocido.

Debe tenerse en cuenta que al hablar de la etiopatogenia de la AIJ no se trata de una sola enfermedad sino que constituye un grupo heterogéneo de enfermedades con antecedentes genéticos presumiblemente distintos y por ende diferente fisiopatología[1].

Se plantea la interacción de diversos factores gatillo *(infeccioso, traumático, psicológico)* más la presencia de Antígenos de Histocompatibilidad *(HLA)*, que llevan a un proceso inflamatorio responsable de las diversas formas clínicas de la enfermedad.

Los antígenos de histocompatibilidad se asocian con distintas formas de la enfermedad:

- los de clase II HLADR1 y DR4 se asocian con formas poliarticulares FR(+),
- los HLA A2 de clase 1 se asocian a artritis oligoarticular,
- los HLADRB1 y 11 se asocian a artritis sistémica y
- el HLAB27 de clase 1 se asocia a artritis relacionada a entesitis *(ERA)*.

Últimamente se ha planteado un papel importante en la microbiota, principalmente a la flora microbiana intestinal llamada *"pro artrogénica"*. Dicha alteración intestinal ha estado durante mucho tiempo implicada en la patogénesis de espondilo artropatías.

En reiteradas ocasiones, niños con artritis relacionada a entesitis han mostrado un aumento de la presencia de *Bacteroides*, una bacteria conocida por sus propiedades degradantes de la mucina y cuyo potencial artritogénico ha sido demostrado en modelos animales[2].

Es importante destacar que una creciente evidencia sugiere que el microbioma puede influir en el desarrollo del sistema inmune, la integridad de la barrera mucosa intestinal, y la diferenciación de subconjuntos de células T.

En los últimos años, ha cobrado un papel importante la ***vitamina D*** en la etiopatogenia; dado su papel mediador en la inmunidad y la inflamación. Las células implicadas en la respuesta inmune innata y adaptativa tales como macrófagos, células dendríticas, linfocitos B y T, expresan sus enzimas en muchos casos en respuesta a la vitamina D.

Si bien se requieren mayores estudios, es conocido que al menos 75% de los pacientes con AIJ poseen niveles bajos de vitamina D, realzado por la zona geográfica de la cual proviene el paciente[3].

Clasificación AIJ *(ILAR 01)*

- ***Artritis sistémica:*** se caracteriza por un patrón de fiebre en ganchos cotidiana *(SFP)*, exantema evanescente asalmonado no pruriginoso, linfadenopatía, visceromegalias, serositis, artritis de aparición al inicio o en lapsos variables y seronegatividad *(ANA-FR)*.
- ***Oligoartritis*** *(1 a 4 articulaciones):* compromete 4 o menos articulaciones en los primeros 6 meses. Es de comienzo temprano *(en menores de 6 años)*, predomina en el sexo femenino, presenta artritis asimétrica *(rodillas y tobillos)*, frecuente ANA(+), alto riesgo de uveítis.
- ***Poliatritis FR negativo***: compromete 5 o más articulaciones, edad de inicio temprana, predomina en niñas, FR(–) en 2 determinaciones, presenta artritis variable con formas asimétricas y formas simétricas.
- ***Poliatritis FR positivo***: compromete 5 o más articulaciones, debe tener FR(+) en 2 determinaciones. Afecta niñas adolescentes *(enf. símil artritis reumatoidea del adulto)*. Cursa con artritis simétricas de manos y pies. Puede afectarse la columna cervical y la articulación temporomandibular *(ATM)*.
- ***Artritis psoriásica:*** es una artritis asimétrica generalmente acompañada de exantema característico y cambios ungueales *(pitting)*.
- ***Artritis relacionada con entesitis:*** Afecta a varones mayores de 8 años, con predisposición genética importante *(alta frecuencia de HLA B27+)*, pero ANA(-) y FR(-). Entesitis en inserción del tendón de Aquiles en el calcáneo y/o fascia plantar. Artritis leve y remitente *(oligoartritis de miembro inferior)*. Puede presentar compromiso axial y sacroilíaco *(espondilitis anquilosante)*. Uveítis anterior aguda *(ojo rojo, fotofobia)*, en muchos casos recurrente.
- ***Artritis indiferenciada:*** todos los pacientes que no reúnen criterios de inclusión en las categorías anteriores *(ver tabla 2)*.

Histopatología

Consiste en hipertrofia vellosa e hiperplasia de la membrana sinovial, los tejidos subsinoviales se encuentran hiperémicos, edematosos y con importante infiltración linfoplasmocitaria, láminas de fibrina pueden tapizar la superficie sinovial o infiltrarla. La hipertrofia sinovial no controlada conlleva la formación del llamado *"pannus"* el cual produce progresiva erosión y destrucción del cartílago y hueso articular. Esto último puede ocasionar erosiones que se localizan preferentemente en la porción lateral del hueso articular[4].

Los nódulos subcutáneos no son frecuentes en las artritis pediátricas a diferencia de la AR. Las serosas que por lo general se comprometen en la artritis sistémica, exhiben un patrón fibroso y clínicamente se manifiestan por efusión y dolor torácico y/o precordial. Una hepatitis leve por lo general acompaña a la AIJ a forma sistémica en los empujes.

Categorías clínicas de ILAR. Criterios de inclusión y de exclusión		
Categoría clínica	**Criterios inclusión**	**Criterios exclusión**
Artritis sistémica	Artritis + fiebre de 2 semanas de evolución + exantema evanescente Sin artritis: 1 o 2 criterios previos + 2: Adenopatías Serositis Hepatoesplenomegalia	a, b, c, d
Oligoartritis	Artritis en menos de 4 articulaciones: Persistente: se mantienen <4 articulaciones 6 meses desde inicio Extendida: > de 5 articulaciones en los 6 meses desde inicio	a, b, c, d, e
Poliartritis FR (+)	Artritis en más de 5 articulaciones en los 6 primeros meses, FR (+): 2 determinaciones *(intervalo 3 meses)*	a, b, c, e
Poliartritis FR (-)	Artritis en más de 5 articulaciones en los 6 primeros meses, FR (-)	a, b, c, d, e
Artritis relacionada con entesitis	Artritis y entesitis Artritis o entesitis y 2 signos: dolor *(articulación sacroilíaca, o dolor inflamatorio lumbosacro)* HLA B27+ Inicio en varones > de 6 años. Uveitis anterior aguda. Antecedentes de: sacroileítis, espondilitis anquilosante, artritis relacionada con entesitis, enfermedad inflamatoria intestinal, síndrome de Reiter, uveítis anterior familiar 1º grado	a, d, e
Artritis psoriásica	Artritis y psoriasis Artritis y 2 o más signos: Dactilitis Pocillos ungueales u onicólisis Psoriasis familiar de 1er grado	b, c, d, e
A. Indiferenciada	Artritis que no cumplen criterios de ninguna categoría o cumplen los de más de dos categorías	

Las exclusiones corresponden:

a. Psoriasis o antecedentes de psoriasis en pacientes o en familiares de 1º grado
b. Artritis en paciente varón HLA B27+ que inicia síntomas después de los 6 años de edad
c. Espondiloartritis anquilosante, artritis relacionada con entesitis, sacroileítis, enf. Inflamatoria intestinal, síndrome de Reiter, uveítis anterior aguda tanto en pacientes como en algún familiar de 1º grado
d. Factor reumatoide (FR) positivo (dos determinaciones al menos con 3 meses de intervalo)
e. Presencia de artritis idiopática juvenil sistémica en el paciente.

Tabla 2

En el siguiente esquema se resume las células y principales citoquinas involucradas en el proceso inflamatorio articular.

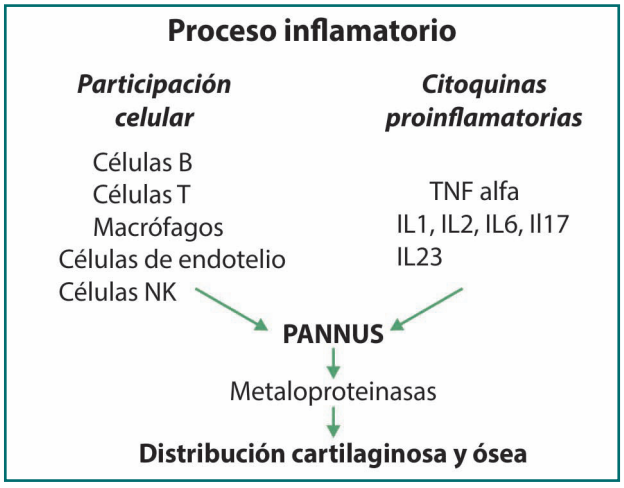

Manifestaciones clínicas

Signos y síntomas constitucionales

Se describen anorexia, pérdida de peso, falla del crecimiento. La fatiga es un síntoma frecuente en las formas poliarticular y sistémica, los trastornos del sueño relacionados con el dolor contribuyen a ello.

Dolor y rigidez matinal

Es raro que un paciente no presente dolor en una articulación inflamada, lo cual es fácilmente detectable en el examen físico durante la movilización articular activa y/o pasiva. El mismo puede presentarse tanto en la articulación como asimismo en tendones y/o puntos de entesis. Este puede ser evaluado utilizando las escalas visuales análogas. Dicho dolor es considerado como el mayor responsable de afectación de las actividades de la vida diaria. La rigidez matinal, especialmente después del reposo prolongado, suele acompañar al mismo, teniendo significancia cuando la misma supera los 30 minutos. Su fisiopatología aún no es clara.

Figura 1 Artritis franca de rodilla derecha en paciente con artritis poliarticular

Figura 2 Poliartritis de mano con secuelas, nótese el 5º dedo en Boutonniere.

Inflamación articular

La actividad inflamatoria muestra los signos característicos de la inflamación, aumento de tamaño articular, dolor espontaneo y/o a la movilización, calor y limitación a los movimientos por dolor; el eritema es un síntoma pocas veces encontrado.

El aumento del tamaño articular es debido al edema de los tejidos blandos periarticulares, de la efusión intraarticular y/o de la hipertrofia de la membrana sinovial. Menos frecuentemente se pueden visualizar quistes sinoviales principalmente en el hueco poplíteo *(quiste de Baker)* o en cara anterior del hombro. Cualquier articulación puede ser afectada, pero las grandes articulaciones son las más frecuentemente comprometidas; en la enfermedad poliarticular se suelen afectar las pequeñas articulaciones de manos y pies. La articulación témporo-maxilar así como la columna se puede comprometer en las artritis con mayor tiempo de evolución, aproximadamente un 60% de los pacientes ven comprometido su esqueleto axial.

La ***tenosinovitis*** por lo general es un elemento más que acompaña la artritis siendo poco frecuente como enfermedad aislada, los tendones generalmente afectados son el tibial posterior, los flexores y extensores de dedos y manos, y el tendón de Aquiles *(ver figuras 1 y 2)*.

Manifestaciones extraarticulares

Las ***anormalidades del crecimiento y/o desarrollo*** pueden ser una complicación de las artritis de larga data. El crecimiento lineal se retarda durante los períodos de actividad de la enfermedad sistémica. Actualmente,

gracias al advenimiento de las terapias biológicas, se ha vuelto una complicación menos frecuente.

Los mecanismos de la falla de crecimiento son bien conocidos: alto niveles de citoquinas proinflamatorias *(IL6, IL1, TNF alfa)* actúan directamente o indirectamente sobre los condrocitos y osteoblastos. Asimismo, el nivel de hormona de crecimiento y de IGF-1 se correlaciona inversamente con los niveles de IL6 en la enfermedad sistémica.

Los ***trastornos localizados de crecimiento***, dados por el aceleramiento de osificación de los huesos largos durante los empujes por hiperemia articular y producción local de factores de crecimiento, son la principal complicación en las artritis oligoarticulares, pudiendo llevar a asimetría longitudinal de miembros.

La ***micrognatia o retrognatia*** puede llevar a trastornos de la alimentación dado que por lo general se acompaña de dolor en la ATM.

La ***maduración sexual retardada*** al igual que la ***osteopenia*** *(en muchos casos, secundarios al tratamiento)* al igual que la ***atrofia y debilidad muscular***, son también manifestaciones frecuentes en pacientes con enfermedad activa[4].

Uveítis

Entre las manifestaciones extraarticulares más importantes que se manifiestan en la AIJ se encuentra la ***uveítis***, definida como la presencia de tracto uveal, comprometiendo iris, cuerpo ciliar y coroides. Se presenta en un 10-30% de estos pacientes. Aparece generalmente en los cuatro primeros años del diagnóstico de AIJ, pero puede presentarse años después o incluso antes de la aparición de la artritis. El tratamiento de la uveítis crónica asociada a AIJ representa un reto para oftalmólogos y reumatólogos pediátricos, dada su agresividad y frecuencia de complicaciones; es todavía una de las causas de ceguera en países desarrollados[5]

Un concepto importante a tener en cuenta es que no hay relación entre el grado de inflamación articular y la presencia o exacerbación de inflamación intraocular.

Los pacientes más frecuentemente afectados son niñas con oligoartritis, generalmente factor reumatoideo negativo, siendo el hallazgo de laboratorio más comúnmente asociado la presencia de ANA. La inflamación que afecta el segmento anterior del ojo es clásicamente no granulomatosa, el segmento posterior y coroides se afectan muy raramente, entre un 67% y 90% de los casos es bilateral, generalmente asintomática y de curso habitualmente crónico.

Un pequeño porcentaje de pacientes puede referir dolor, enrojecimiento, fotofobia y/o caída de la agudeza visual que es interpretada erróneamente como una conjuntivitis. Por lo tanto, es indispensable en estos casos un examen oftalmológico con lámpara de hendidura a fin de detectar células inflamatorias y proteínas

Figura 3 Presentación de la uveítis clásica reumática la cual solo se presenta con ojo rojo sin otras mayores manifestaciones.

Figura 4 Manifestación clásica de la uveítis en la espóndiloartropatía con ojo intensamente rojo, dolor ocular intenso y caída de la agudeza visual.

en el humor acuoso o adheridas al endotelio corneano formando precipitados.

Las complicaciones oculares, se desarrollan en un número significativo de pacientes, siendo las principales: ***cataratas (70%), queratopatía en banda (65%), edema macular (30 %), glaucoma (21%) y sinequias (17%).***

Las uveítis asociadas a espondiloartropatías seronegativas por lo general se presentan de forma aguda, unilateral, sintomática y autolimitada. Han sido reportadas hasta en un 25% de estos pacientes[6] *(ver figuras 3 y 4 de uveítis)*.

Paraclínica

Hemograma completo

- Serie Roja: *lo habitual es la anemia, normo o microcítica e hipocrómica, con sideremia normal o baja*.
- Serie Blanca: *leucocitosis con neutrofilia*. Pesquisa de blastos en sangre periférica *(a fin de descartar enfermedad hematooncológica)*.

- Serie plaquetaria: *trombocitosis o trombopenia.*
- VES: aumenta en las formas poliarticulares y sistémica, pudiendo ser normal en la oligoarticular.

PCR: se eleva y desciende en forma más precoz que la VES y es más sensible para la detección temprana de inflamación.

Fibrinógeno y ferritina: ambos aumentan con la actividad de la enfermedad, especialmente en la forma sistémica. Son reactantes de fase aguda y traducen respuesta a la inflamación o necrosis.

PEF: por lo general se produce aumento de alfa 1 y 2 globulina, beta globulina y gamma globulinas.

AELO: útil ante sospecha de fiebre reumática, artritis reactiva post estreptocóccica y/o vasculitis secundaria a EBHGA.

Factor reumatoideo: Es positivo por encima de 30 UI/mL *(2 determinaciones en 3 meses)*. Debe tenerse en cuenta que éste puede ser positivo en la AIJ, Síndrome de Sjögren, LES, Endocarditis y TBC. En la AR es positivo en el 70% de los casos y en la AIJ entre un 10 a un 20% de los casos.

Anticuerpos antinucleares (ANA)

- Negativos en la mayoría de las formas poliarticulares de la AIJ.
- Frecuentes en las formas oligoarticulares asociadas a uveitis.
- ANTI – CCP *(Anti Péptido Citrulinado)*: útil en las formas poliarticular símil adulto *(AR)*, sin valor en las otras formas.

Exámenes para despistar enf. autoinmunes concomitantes

- Glicemia.
- TSH/T4 libre.
- Ac enfermedad celíaca[7].

Figura 5 Daño radiológico tardio, osteopenia. Pinzamiento y alteraciones de la alineación de dedos y carpo.

Imagenología

- ***Radiología:*** valora tanto el aumento de partes blandas como también la lesión ósea establecida *(trastornos del crecimiento, desmineralización yuxtaarticular, estrechamiento del espacio articular, subluxaciones, erosiones óseas, anquilosis) (ver figura 5)*. Debe solicitarse en articulaciones periféricas en forma bilateral y comparativa.
- ***Ecografía:*** explora membrana sinovial, bursas, tendones y vainas tendinosas, al igual que probable peritenonitis. Valora la presencia o no de sinovitis, su grado y presencia o no de derrame articular *(ver figura 6)*.
- ***Power-doppler articular:*** confirma la inflamación *(doppler +)* y su grado *(ver figura 7)*. Actualmente más allá de la confirmación diagnóstica, permite el hallazgo de *"sinovitis subclínica"* aportando un elemento esencial a fin de realizar el diagnóstico[8].
- ***Resonancia nuclear magnética (RNM):*** visualiza todas las estructuras blandas y óseas. Valora los aspectos inflamatorios y destructivos. Útil para

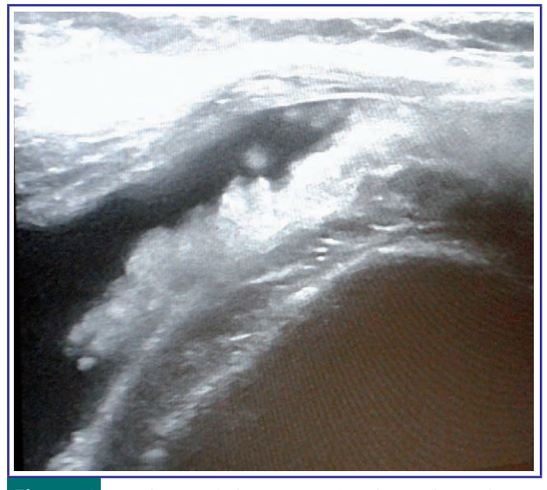

Figura 6 Ecografía en escala de grises. Importante hipertrofia sinvial invadiendo el espacio interarticular.

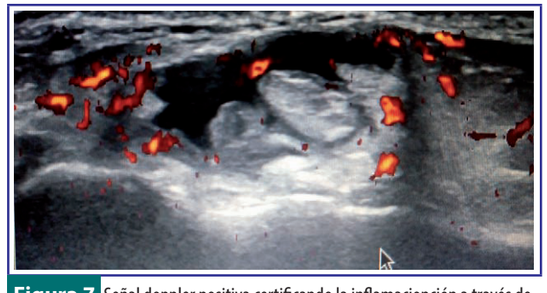

Figura 7 Señal doppler positiva certificando la inflamacionción a través de la hiperemia por neovascularización.

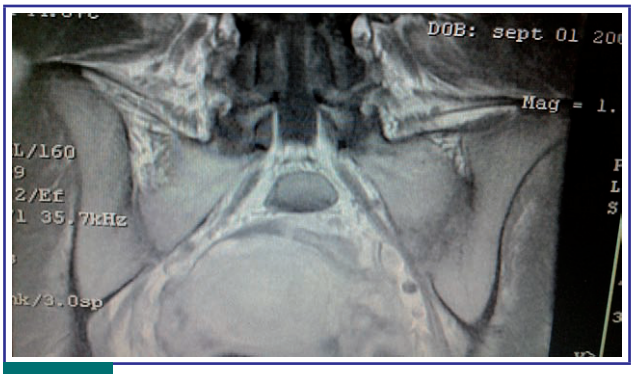

Figura 8 RNM de sacroilíacas; se comprueban alteraciones morfológicas bilaterales al igual que el edema óseo

Figura 9 RNM en paciente de 12 años mostrando alteraciones inflamatorias, principalmente en las esquinas de vértebras lumbosacras.

valorar edema óseo y metaplasia grasa como elementos de inflamación en las espondiloartropatias, así como erosiones o pinzamientos de sacroilíacas. De excelente utilidad además a fin de determinar inflamación y/o daño en las espondiloartropatias axiales que comprometen la columna principalmente lumbosacra[9] *(ver figuras 8 y 9)*.

Consulta con oftalmólogo

Examen con lámpara de hendidura *(a fin de valorar tracto uveal)* y fondo de ojo.

Exámenes de extensión lesional y con vistas al tratamiento

- Funcional hepático.
- Examen de orina y función renal.
- Radiografía de tórax.
- PPD o quantiferón.

Artrocentesis

La artrocentesis tiene distintas indicaciones

- ***En el diagnóstico:*** es de utilidad en la evaluación inicial de las formas monoarticulares para descartar infección.
- ***Terapéuticas:*** para aliviar dolor, medicación intraarticular, drenaje artritis sépticas, hemartrosis.
- ***Biopsia sinovial:*** con histología y bacteriología; imprescindible en la monoartritis crónica sin diagnóstico[7].

Conclusión

La artritis idiopática juvenil, si bien es una enfermedad de baja frecuencia, últimamente gracias a la pericia médica y a la ayuda de técnicas, sobre todo imagenológicas, se está logrando un diagnóstico más precoz evitando secuelas a largo plazo y su consecuente discapacidad. El desafío radica en que médicos de adultos y pediatras se familiaricen con esta patología a fin de lograr dicho objetivo.

Recibido: 19/10/2018
Aprobado: 15/11/2018

Bibliografía

1. Inocencio Arocena J, Casado Picón R. Artritis idiopática juvenil. Introducción. Criterios de clasificación, mejoría, recaída y remisión. Epidemiología y periodicidad de las revisiones oftalmológicas. Protocdiagn ter pediatr. 2014;1:1-8.
2. G.Giancone, A. Alonge, A. Ravelli. Curr Opin Reumatology 2017,29:503-509.
3. Finch et al. Pediatric Reumatology (2018) 16:34 https//dol.org/10.1186/512969-018-02500.
4. Cassidy, JT; Petty RE, Laxer RM; Lindsley CB, Textbook of Pediatric Rheumatology. 6a Ed: Philadelphia: Saunders. 2011.
5. Bou Torrent R y Grupo de la Reunión Nacional de uveítis asociada a AIJ. Protocolo de seguimiento y tratamiento de la uveítis asociada a la artritis idiopática juvenil. Protocdiagn ter pediatr. 2014.1:57-70.
6. Espada G, Malagón C, Rosé CD. Manual Práctico de Reumatología Pediátrica. Buenos Aires: Nobuko; 2006.
7. Atencion pediátrica- Normas de diagnóstico, tratamiento y prevención. 8ª edición. Editorial Oficina del Libro FEFMUR. Montevideo 2011.
8. J.Roth, MD, PhD, FRCPC, RhMSUS Division of Pediatric Rheumatology, Children's Hospital of Eastern Ontario, Springer International Publishing. Switzerland. 2016.
9. S. Sud, S. Ghuman, D. Rastogi, T. B. S. Buxi, and S. Reddy© Springer Science + Business Media S. Sawhney, A. Aggarwal (eds.), Pediatric Rheumatology. Singapore. 2017.