Terapia por ondas de choque

– terapia innovadora para las tendinopatías –

Dra. María Laura Tutté Maldonado

Doctora en Medicina, Especialista en Rehabilitación y Medicina Física.
Consultorio de Rehabilitación Ondas de Choque.
Central de Servicios Médicos del Banco de Seguros del Estado.
Blue Cross & Blue Shield. Montevideo, Uruguay.

Resumen: *Las tendinopatías constituyen uno de los motivos de consulta más frecuentes dentro de la patología musculoesquelética. La terapia por ondas de choque constituye un tratamiento innovador para las mismas, en el que estímulos mecánicos a través de la mecano-transducción desencadenan respuestas biológicas a los que se asocia un efecto analgésico.*

La técnica es no invasiva, segura, respaldada por evidencia científica que confirma su eficacia, con escasas contraindicaciones y mínimos efectos secundarios, encontrándose disponible desde el año 2014 en Uruguay.

Abstract: *Tendinopathies are one of the most frequent causes of consultation within the musculoskeletal pathology. The shock wave therapy is an innovative treatment for them, in which mechanical stimulus through mechano-transduction trigger biological responses to which an analgesic effect is associated.*

The technique is non-invasive, safe, supported by scientific evidence confirming its effectiveness, with few contraindications and minimal side effects, being available since 2014 in Uruguay.

Palabras clave: tendinopatías, estímulos mecánicos, ondas de choque.
Key words: tendinopathies, mechanical stimulus, shock wave therapy.

Introducción

La patología tendinosa antes llamada *"tendinitis"* es una de las consultas más frecuentes en la práctica médica diaria del médico rehabilitador.

Cuánto hay de inflamación y cuánto de degeneración tendinosa es aún tema de debate[1]. La histología muestra habitualmente la presencia de fenómenos degenerativos, con mínima o ausente inflamación[2], es por ello que se propone catalogarlas como tendinosis o tendinopatías[3].

Las modalidades clásicas de tratamiento enfocadas en ***modular la inflamación*** (*reposo, antiinflamatorios no esteroideos, terapias físicas*) tienen éxito limitado, por lo que en muchas ocasiones estos episodios se tienden a cronificar, y el paciente siente que no encuentra solución a su dolor, lo que limita muchas veces sus actividades de la vida diaria o limita su desempeño laboral y/o deportivo afectando su calidad de vida.

La *terapia extracorporea por Ondas de Choque* es una terapia innovadora y eficaz para el tratamiento de estas afecciones. Este tratamiento, aprobado por la FDA (*Food and Drug Administration de EEUU*), se utiliza en el mundo desde hace mas de 20 años, estando también disponible en Uruguay desde el año 2014.

Terapia por Ondas de Choque

En 1982 comienzan a utilizarse las ondas de choque para desintegrar cálculos renales mediante un efecto puramente mecánico[4]. Durante dicho tratamiento, se descubren efectos secundarios como la cicatrización ósea y de tejidos blandos, constatándose efectos biológicos importantes.

E-mail: dra.tutte@gmail.com

Características y acciones de las ondas de choque

La onda de choque se define como una onda acústica con un pico de energía extremadamente alto y de breve duración (5 milisegundos) de presión positiva, en la que se imprime una compresión a los tejidos, seguido de una fase de presión negativa, de menor intensidad y mayor duración donde se produce un efecto de tracción sobre los tejidos (ver Figura 1).

Las ondas de choque se clasifican en dos grandes grupos: focales y radiales (ver Figura 2).

Las ondas de choque focales tienen un foco de acción terapéutica y alcanzan una profundidad de hasta 15 cm. Pueden ser electrohidráulicas, electromagnéticas o piezoeléctricas; de alta, media y baja energía. Se miden en milijoules/mm².

Las ondas de choque radiales son de efecto mas superficial y alcanzan 3 a 3,5 cm de profundidad. No tienen foco de acción, se propagan divergentemente y pierden energía hacia la profundidad. Son mas eficaces en patologías superficiales y cubren superficies afectadas mas amplias.

Las ondas radiales, también llamadas balísticas o neumáticas, son generadas por la inyección de aire comprimido en una pieza de mano que contiene en su interior un proyectil que choca con un transmisor. [5] *Se miden en bares (ver Figuras 3 y 4).*

En 1990 comienzan a realizarse estudios sobre ñas ondas de choque para el tratamiento de tendinopatías.

Las ondas de choque producen sobre los tejidos ***efectos físicos, químicos, biológicos y celulares*** a través de la mecanotransducción, con un efecto "*cizalla*" entre las células y el tejido conectivo. Las células son capaces de reconocer los estímulos mecánicos y generar una respuesta biológica [6] *(Ver Figura 5)*, destacándose los siguientes efectos a nivel tisular: [5,7,8]

- ***Neovascularización***: estimulación del crecimiento y remodelación de vasos sanguíneos, mejorando el riego sanguíneo y la oxigenación tisular. Este efecto es de gran importancia en la regeneración tendinosa, ya que esta es una estructura de por sí mal vascularizada.[9]
- Aumento de expresión de ***factores de crecimiento***.

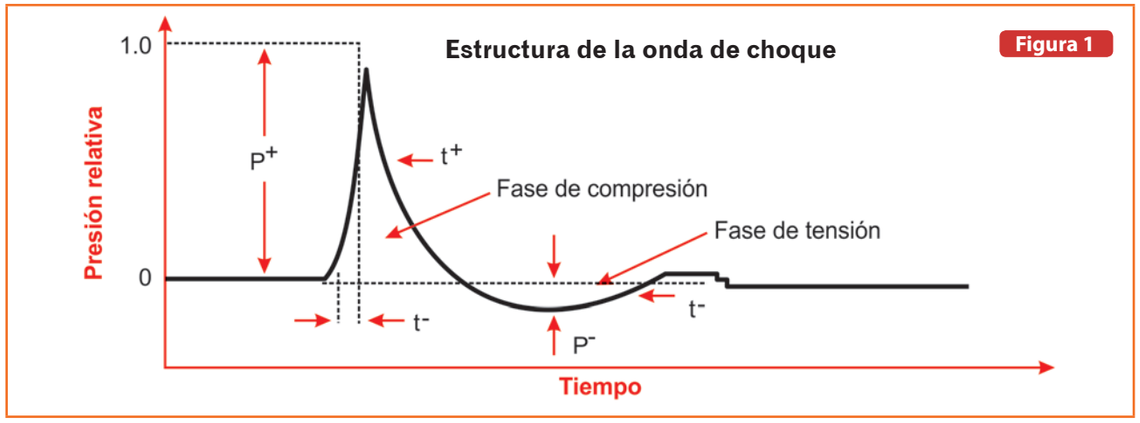

- Reversión de la ***inflamación crónica***.
- Estimula la ***formación de colágeno*** de mejor calidad (Tipo I), necesaria en el proceso de reparación de los tejidos.[10]
- ***Disolución de fibroblastos calcificados*** y fenómeno de cavitación en el caso de tendinitis calcificante.
- A nivel óseo aumenta la actividad de osteocitos y osteoblastos y la ***formación de tejido óseo***, por lo que es utiliado también en casos de pseudoartrosis o retardo de la consolidación ósea.
- ***Analgesia*** por dispersión del mediador de dolor sustancia P.

La reducción de la sustancia P asociada con dolor intenso, persistente y crónico reduce la estimulación de fibras aferentes nociceptivas y por lo tanto reduce el dolor así como también el desarrollo de edema, lo cual significa una disminución de la tensión muscular.

Adicionalmente produce destrucción transitoria de terminaciones nerviosas nociceptoras (*teoría de la compuerta de Melzack y Wall)* y liberación de endorfinas.

Estos mecanismos explican la sensación de analgesia inicial -aunque pasajera- que es percibida por los pacientes.

Es importante destacar las diferencias con la litotripsia. En ella las ondas de choque desintegran la litiasis, mientras que en los tejidos no provocan micro lesiones sino que inducen un proceso de reparación/regeneración tisular. Este proceso requiere tiempo, por lo que la mejoría se objetiva luego de las 4 semanas del inicio del tratamiento.

Indicaciones de las ondas de choque

Los tejidos pasibles de ser tratados con ondas de choque son ***tendón, músculo, hueso, piel y nervio periférico***[11].

Las indicaciones standard son las inicialmente aprobadas científicamente, entre ellas la ***tendinitis, epicondilitis, fascitis plantar, peritrocanteritis, aquilodinia*** *(ver Cuadro 1)*.

Existe abundante evidencia científica que avala el uso de las ondas de choque. Así, el trabajo de investiga-

Ondas de choque focales y radiales.

Aplicador de ondas de choque radiales *EMS Swiss Dolor Clast*

Dispositivo de ondas de choque radiales *Longest Power shocker.*
Tratamiento de una epicondilitis con aplicación a nivel de la inserción de los músculos epicondíleos.

ción de Spacca[12], estudio prospectivo controlado randomizado, simple ciego, con una muestra de 62 pacientes, con diagnóstico de ***epicondilitis***, mostró una disminución del dolor en reposo medido por EVA (*escala visual analógica*), mejora en el cuestionario DASH (*Disabilities of the Arm, Shoulder and Hand*), mejora en la fuerza de garra sin dolor, al final del tratamiento y en el control a los 6 meses (*diferencia estadísticamente significativa respecto a grupo control*).

En el caso de la ***fascitis plantar***, el metaanálisis de Dizon,[13] mostró evidencia de la eficacia de las ondas de choque en la disminución del dolor, y mejora de la función en pacientes con fascitis plantar crónica, lo que podría disminuir el riesgo de alternativas invasivas.

En el 2015 la autora presentó en el Congreso de la Sociedad Internacional de Tratamiento Médico por Ondas de Choque (ISMST) los resultados en una paciente con fibromatosis plantar, o también llamada enfermedad de Ledderhose, utilizando un dispositivo radial, sobre la que existe escasa bibliografía publicada al respecto. En nuestro caso el tratamiento mostró ser efectivo, no solo en el alivio del dolor sino también en la disolución de los nódulos.[14] En el Congreso Uruguayo de Rehabilitación la autora presentó su experiencia realizada en Andorra, con el tratamiento por ondas de choque radiales guiado por marcaje ecográfico en la ***tendinitis calcificante del hombro***. En este estudio de 50 pacientes se realizó marcaje ecográfico de la calcificación sobre la piel y se estableció la posición del hombro en que esta queda mas expuesta al cabezal de tratamiento. En 25% de los casos se redujo el tamaño de la calcificación y en 58% desapareció. Además hubo una mejoría sigificativa en el EVA en reposo, en actividad y nocturno.[15]

Cabe destacar también el rol de las ondas de choque en el campo deportivo, por ejemplo en distenciones musculares y contracturas en futbolistas de élite, permitiendo un retorno precoz al campo de juego.[16]

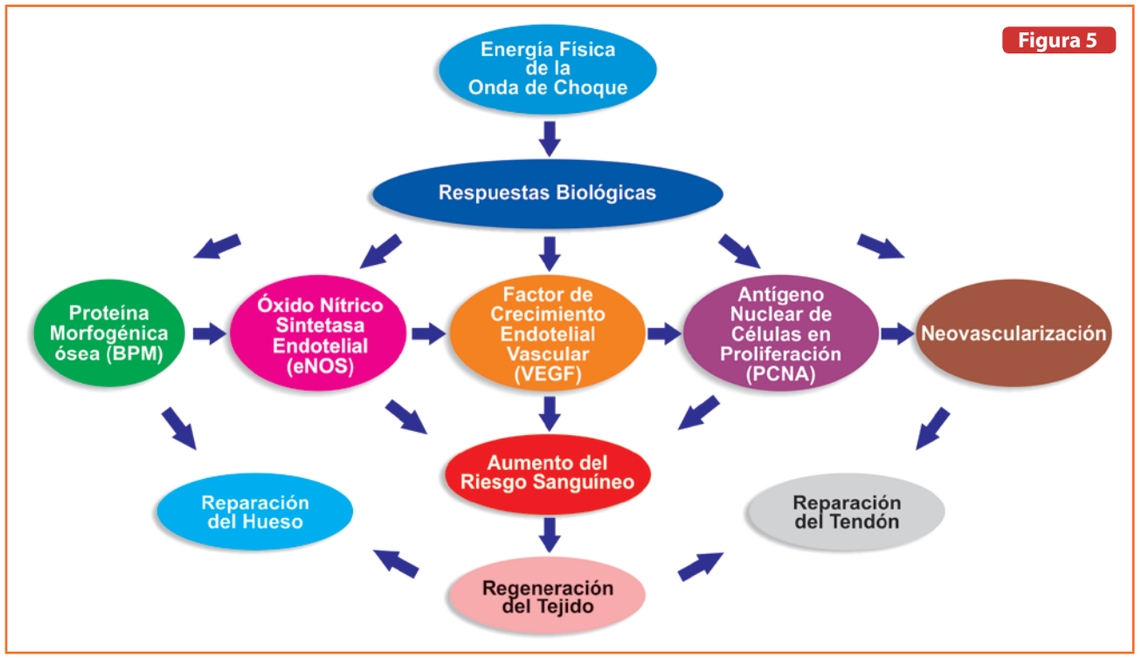

Diagrama de reparación tisular inducida por las ondas de choque radiales. Mecanotransducción.

Las indicaciones mas destacadas y recientes se encuentran detalladas en el *Cuadro 1* así como la evidencia científica mas destacada para cada caso.

Aplicación del tratamiento con Ondas de Choque

El tratamiento con ondas de choque es sencillo. Dependiendo de la patología se aplican de 3 a 6 sesiones en total, con frecuencia semanal o quincenal.

Esto constituye una ventaja frente a la fisioterapia clásica en las que las sesiones deben ser diarias y deben realizarse entre 10 y 30 sesiones.

El protocolo de tratamiento debe acompañarse de una evaluación analítica y global de las estructuras lesionadas y de un plan de ejercicios terapéuticos como complemento al tratamiento y la corrección de factores perpetuadores del dolor.

Se indicará evitar la actividad física de impacto en las 48-72 h post-tratamiento.

Indicaciones de las ondas de choque y evidencia científica destacada

Indicaciones standard	Otras indicaciones aprobadas	Indicaciones recientes
• Epicondilitis [12] • Fascitis Plantar [8,13] • Peritrocanteritis *(Sindrome doloroso del trocánter mayor)*[17] • Tendinitis calcificante del MCR[18] • Aquilodinia *(insercional y no insercional)*[19]	• Tendinopatía rotuliana • Tendinopatía tibial posterior • Puntos gatillo miofasciales • Pubalgia • Metatarsalgia • Tendinopatía pata de ganso • Periostitis tibial	• Espasticidad[20,21] • Síndrome del tunel carpiano[22] • Lumbalgia/Dorsalgia

Cuadro 1

Si bien la aplicación puede resultar algo molesta, se debe evitar el uso de anestesia local (*puede disminuir los efectos de las ondas de choque*).

Contraindicaciones

Las contraindicaciones del tratamiento con ondas de choque incluyen la ***aplicación sobre área tumoral, área pulmonar, marcapaso cardiaco, cartílago de crecimiento epifisiario, embarazo*** (zona de tronco y abdomen).

También existe contraindicación en caso de coagulopatías severas o infección de partes blandas.

Reacciones adversas

Los efectos secundarios de la terapia con ondas de choque son:

- enrojecimiento cutáneo
- petequias subcutáneas,
- dolor relativo durante la aplicación.

Conclusiones

La terapia por ondas de choque es una técnica no invasiva, segura, con escasas contraindicaciones y mínimos efectos secundarios.

Sus aportes son de gran importancia en la resolución de tendinopatías que tienden a cronificarse y que no responden al tratamiento médico-fisiátrico convencional, con evidencia científica que avala su eficacia.

En algunos casos, la técnica puede evitar intervenciones quirúrgicas y el riesgo que éstas implican, permitiendo una recuperación más temprana.

Es importante también la relación costo-beneficio, al constituir un tratamiento que ahorra tiempo -dado que son pocas sesiones-, disminuye el número de consultas médicas por recurrencias, así como el consumo de analgésicos, evita muchas veces tratamientos invasivos como cirugías o infiltraciones, con resultados favorables y gran satisfacción del usuario.

Recibido: 28/04/2016
Aprobado: 26/07/2016

Bibliografía

1. Abate M et al. Pathogenesis of tendinopathies: inflammation or degeneration? Review. Arthritis Research & Therapy. 2009; 235 (11):1-15.
2. Alfredson H et al. In vivo microdialysis and immunohistochemical analyses of tendon tissue demonstrated high amounts of free glutamate and glutamate NMDAR1 receptors, but no signs of inflammation, in Jumper's knee. J Orthop Res 2001; (19):881-886.
3. Khan KM et al. Time to abandon the „tendinitis" myth. BMJ. 2002; 324(7338):626-7.
4. Chaussy C et al. First clinical experience with extracorporeally induced destruction of kidneystones by shock waves. J Urol. 1982; 127(3):417-20.
5. Ogden JA et al. Principles of shock wave therapy. Clin Orthop 2001; (387):8-17.
6. Wang CJ et al. Biological Mechanism of musculoskeletal shockwaves. (artículo en línea) (International Society for musculoskeletal shock wave therapy [ISMST]. Newsletter Volume 1, Issue 1. Available from: URL:http://www.frischinstitut.ch/attachments/article/92/ISMST_biomechanism_ESWT.pdf).
7. Siebert W et al. Extracorporeal shock waves in orthopaedics. Ed. Springer Verlag; 1998.
8. Gerdesmeyer L et al. Physical-technical principles of extracorporeal shock wave therapy. Orthopade J.2002 ; 31(7):610-7
9. Wang CJ et al. Shock wave enhances neovascularization at the tendon-bone junction. J Foot Ankle Surg. 2002; 41(1):16-22.
10. Berta L et al. Extracorporeal shock waves enhance normal fibroblast proliferation in vitro and activate mRNA expression for TGF-beta1 and for collagen types I and III. ActaOrth`´op. 2009; 80(5):612-7.
11. Ioppolo F et al. Clinical Application of shock wave therapy in musculosketletal disorders. Eur J Phys Rehabil Med. 2014; (50):217-30
12. Spacca G et al. Radial shock wave therapy for lateral epicondylitis: a prospective randomised controlled single-blind study. Eura Medicophys. 2005;41(1):17-25.
13. Dizon JN et al. Effectiveness of Extracorporeal Shock wave Therapy in Chronic Plantar fasciitis. A Meta-analysis.Am. J. Phys. Med. Rehabil. 2013; 92(7):606-20
14. Tutté ML, Galin G. Radial Shockwave Therapy for the treatment of Plantar Fibromatosis. A case Report. 18 th International Congress of the International Society for Medical Shockwave Tretament. Mendoza, Argentina, 2015.
15. Tutté ML et al. Eficacia del tratamiento por ondas de choque radiales guiado por marcaje ecografico en el tratamiento de la tendinitis calcificante del hombro. Congreso Uruguayo de Rehabilitación, I. Montevideo, 2014
16. Mattyasovszky S. Case studies for acute-phase radial shockwave therapy treatment of professional footballers at FSV Mainz 05 (artículo en línea). (Medicalsports network 03.2015. Available from: http://www.ems-company.com/en/medical/products/shock-waves/news/conservative-treatment).
17. Rompe J et al. Home Training, Local Corticosteroid Injection, or Radial Shock Wave Therapy for Greater Trochanter Pain Syndrome. Am J Sports Med 2009;37:1981.
18. Cacchio et al. Effectiveness of radial shock-wave therapy for calcific tendinitis of the shoulder: single-blind, randomized clinical study. 2006; Phys Ther. 2006; 86(5):672-82.
19. Gerdesmeyer L et al. Radial Extracorporeal Shock Wave Theraphy is Safe and Effective in the Treatment of Chronic Recalcitrant Plantar Fascitis: Results of a Confirmatory Tandomized Placebo-Controlled Multicenter Study. Am J Sports Med. 2008; (36):2100-9.
20. Mori L. et al. Review Article. Shock Waves in the Treatment of Muscle Hypertonia and Dystonia. (artículo en línea) (BioMed Research International. 2014; (2014): 9 pages. Available from http://dx.doi.org/10.1155/2014/637450).
21. Vidal X. et al. Radial extracorporeal shock wave therapy (rESWT) in the treatment of spasticity in cerebral palsy: a randomized, placebo-controlled clinical trial. Neurorehabilitation J 2011; 29(4):413-9
22. Seok H et al.The effectiveness of extracorporeal shock wave therapy vs. local steroid injection for management of carpal tunnel syndrome: a randomized controlled trial. Am J Phys Med Rehabil. 2013; 92(4):327-34.