Cirugía micrográfica de Mohs en carcinomas cutáneos

Dr. Julio Magliano*, Dra. Lucía Sanjinés**, Dr. Carlos Bazzano***

Asistente, Residente** y Profesor Agregado*** de la Cátedra de Dermatología Médico Quirúrgica. Unidad de Cirugía Dermatológica, Hospital de Clínicas "Dr. Manuel Quintela". Facultad de Medicina. Universidad de la República. Montevideo, Uruguay.*

Resumen: *La cirugía micrográfica de Mohs (CMM) ocupa en la actualidad un lugar relevante en el tratamiento del cáncer de piel. Consiste en la extirpación de los cánceres cutáneos y el control paso a paso a través del 100% de los márgenes del tumor, lo que la hace una técnica que obtiene elevados porcentajes de curación en comparación con otros métodos de tratamiento de carcinomas basocelulares y espinocelulares.*

Debido a que la CMM controla micrográficamente los márgenes, logra reducir al mínimo las tasas de recurrencia tumoral, el tamaño de los defectos quirúrgicos y permite una mejor función y estética.

Abstract: *The Mohs micrographic surgery (MMS) currently occupies an important place in the treatment of skin cancer. It consists in remotion of skin cancers and step by step control through 100% of the tumor margins. The technique obtains high cure rates compared with other treatment methods for basal cell and squamous carcinomas.*

Given that MMS micrographically controls margins, it lets to reduce tumor recurrence rates, the size of the surgical defects, and allows better function and aesthetics.

Palabras clave: cáncer de piel, carcinomas cutáneos, cirugía micrográfica de Mohs
Keywords: skin cancer, cutaneous carcinoma, Mohs micrographic surgery

Introducción

La cirugía micrográfica de Mohs (CMM) ocupa en la actualidad un lugar relevante en el tratamiento del cáncer de piel, tanto en Estados Unidos como en Europa.

Por ejemplo, en Estados Unidos, los cirujanos de Mohs tratan, en promedio, entre 500 a 1000 casos por año, en Australia se llevan a cabo entre 100 y 500 procedimientos anuales[1].

Dr. Magliano

Dra. Sanjinés

Dr. Bazzano

E-mail: juliomagliano@gmail.com

En el servicio de cirugía dermatológica de la Cátedra de Dermatología del Hospital de Clínicas se llega actualmente a los 100 procedimientos anuales.

La CMM consiste en la extirpación de los cánceres cutáneos a través de una serie estandarizada de pasos. Permite el ***control paso a paso*** a través de los cortes sucesivos del 100% de los ***márgenes del tumor***, lo que la hace una técnica que obtiene elevados porcentajes de curación en comparación con otros métodos de tratamiento de carcinomas basocelulares y espinocelulares[2]. La técnica extirpa la mínima cantidad posible de tejido sano, debido a que el control de márgenes del tumor se realiza durante el proceso quirúrgico con control microscópico. En otras palabras: ***la CMM es el método más exacto y preciso para extirpar un tumor y minimizar la posibilidad de recaída, con un menor potencial de cicatrices o desfiguramiento[3].***

La CMM se basa en el hecho de que los tumores cutáneos crecen de forma continua y se extienden microscópicamente, como si fueran tentáculos tumorales, más allá de sus márgenes palpables o visibles[3].

Para realizar la CMM es necesario tener conocimientos de biología tumoral, de histopatología en cortes horizontales y dominar la técnica quirúrgica, es por esta razón que el Dermatólogo se encuentra en una situación beneficiosa para la correcta realización de esta técnica[2].

La CMM para cáncer de piel no melanoma (CPNM) tiene tasas de curación superiores cuando se compara con otras modalidades terapéuticas[3].

Las ***recidivas*** en carcinoma basoceular (CBC) primario tratado con CMM son de 1%, mientras que para el carcinoma basocelular (CBC) recurrente es del 5,6%. Para el carcinoma espinocelular (CEC) primario hay un 3% de recidiva y un 10% de recidiva para los CEC recurrentes[4].

Para la cirugía convencional se describen para CBC primario tasas de recurrencia luego de la exéresis quirúrgica de un 3,2-10% y para CBC recurrentes un 17%[5].

Un estudio prospectivo, randomizado y controlado en 5 años sobre CBC de cara primarios y recurrentes operados con cirugía convencional vs CMM, mostró que *el tratamiento con cirugía micrográfica de Mohs conduce a un menor número de recidivas que el tratamiento con cirugía convencional*[5].

El cirujano dermatólogo se enfrenta a diversos defectos de diferentes tamaños y localizaciones. Como resultado de la desfiguración que la escisión de un margen podría provocar es que los cirujanos pueden preferir hacer márgenes más estrechos en la cabeza y el cuello para obtener mejor resultado estético, lo que puede conducir a un tratamiento incompleto y al aumento de las tasas de recidiva local.

Debido a que la CMM controla micrográficamente los márgenes, reduce al mínimo las tasas de recurrencia tumoral, reduce el tamaño de los defectos quirúrgicos y permite una mejor función y estética el número de pacientes que se intervienen por esta técnica ha ido en aumento, y por lo tanto el número de reconstrucciones también ha aumentado.

La elección y la planificación de las opciones reconstructivas dependen de una multitud de factores incluyendo el tamaño del tumor y el tamaño y localización anatómica del defecto. Los factores a considerar en el paciente son ***la edad, las expectativas y la redundancia de la piel[6]***.

Técnica CMM

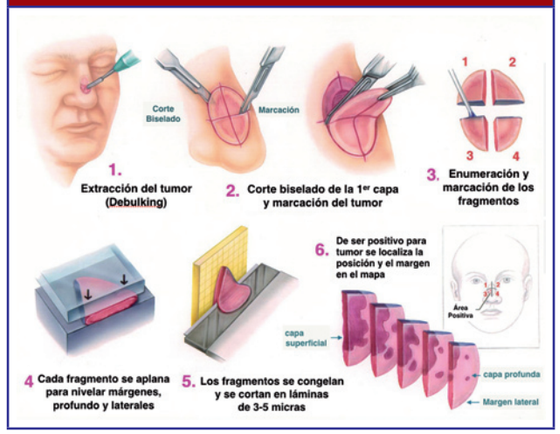

Figura 1

Técnica

La técnica de CMM más utilizada en la actualidad es la de tejido fresco. Consiste en la congelación de la pieza extirpada, el aplanamiento de su borde en un plano bidimensional liso y su corte seriado en un criostato. A continuación, los cortes se colocan en un portaobjetos y se tiñen (*Ver Figura 1*).

Todo el proceso puede llevarse a cabo en un plazo de 15 a 30 minutos, según la complejidad del tejido y la habilidad del técnico de anatomía patológica[7].

En suma, se realiza de forma sistemática y ordenada una secuencia que en su conjunto se denominan "***fases o estadíos***".

Al final de cada fase se sabe si el tumor ha sido extirpado en su totalidad, o de persistir el tumor se debe recurrir a realizar otra fase y así sucesivamente hasta completar la extirpación completa del tumor[2].

La CMM comprende ***cuatro pasos*** fundamentales. El primero es la ***identificación y delimitación*** de los márgenes del tumor.

El segundo paso es la ***extirpación*** del tumor, extrayendo la primera muestra de tejido, con un margen de piel que supera los bordes laterales clínicamente evidentes. Los ángulos de la incisión deben de ser a 45º respecto a la perpendicular de la piel, según la profundidad de extirpación deseada[8, 9].

A continuación, se divide con cuidado la pieza en fragmentos de aproximadamente 1 cm[2]. Se confecciona un mapa de la cirugía de Mohs (dibujo), donde se dibuja la capa con la orientación adecuada, se registran los fragmentos y los colores utilizados en cada lugar.

Los fragmentos se colocan sobre una platina y se los recubre con un medio como el OCT (optimal cutting temperature) para su congelación en un criostato[3].

Luego que las muestras se ubican en el cubreobjetos, se tiñen -por lo general con hematoxilina y eosina (H&E) o con azul de toluidina-[10]. Una vez teñidos y cubiertos, los cortes pueden estudiarse al microscopio.

Como ya fue mencionada, la ventaja principal de la CMM radica en que logra la más alta tasa de curación posible, analizando el 100% de los márgenes quirúrgicos, preservando el máximo de tejido sano[11].

El cirujano los valora buscando el posible tumor residual. Primero comprobará si los cortes son buenos y completos, la lámina montada debe contener epidermis, dermis y tejido subcutáneo. Si existen partes del tejido que aparecen incompletas o no son valorables por defectos de la técnica de corte, se pedirán nuevas muestras, con el fin de valorar la totalidad de los márgenes. Luego, se estudia el tejido y si se identifica tumor residual, se indica en el mapa. Si los márgenes son positivos, se devuelve el mapa al lugar donde se encuentra el paciente y se usa para identificar con precisión la localización del tumor persistente. Se extirpa un nuevo fragmento, asegurándose de extraer la totalidad del margen que debería contener el tumor residual. Sin embargo, el tejido no afectado por dicho tumor residual se deja intacto[11].

Se hace un dibujo del tejido de esta segunda fase una vez teñido y se devuelve al laboratorio, para su procesamiento y estudio microscópico.

Indicaciones

El hecho que la CMM sea un procedimiento quirúrgico que logra mejores tasas de curaciones no justifica que todos los tumores sean tratados con esta técnica, dado que implica mayor tiempo, mayor costo, más personal y mayor equipamiento.

La CMM tiene sus indicaciones basadas en el tipo tumoral teniendo en cuenta también la edad y el estado de salud del paciente.

El CBC y el CEC han sido tradicionalmente los tumores diana, aunque cualquier cáncer cutáneo único es susceptible a tratarse con la CMM.

Para CBC y CEC[8, 9, 12, 13]

Las indicaciones de cirugía micrográfica de Mohs en CBC y CEC se realizan tomando en consideración:
-***Tamaño y localización del tumor***

-***Características del tumor:***

Zonas de riesgo de la cara

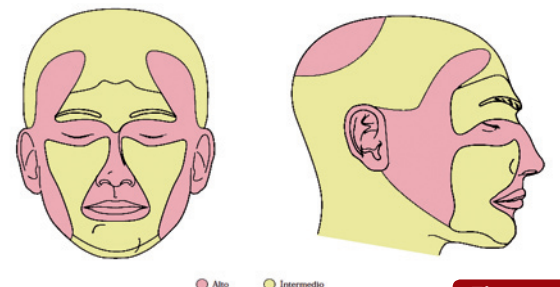

Figura 2

- Márgenes clínicos pobremente definidos.
- Pacientes inmunodeprimidos.
- Tumores que son recurrentes o recidivantes.
- Tumores que son persistentes después de la cirugía anterior.
- Radioterapia previa en la zona
- Subtipos histológicos agresivos.
- Tumores localizados en áreas en donde la preservación de tejido es indispensable.
- Tumores localizados en procesos inflamatorios crónicos, tumores de rápido crecimiento y presencia de síntomas neurológicos, constituyen criterios adicionales aplicados solamente al CEC.

Tamaño y localización del tumor.

Se define alto riesgo de recurrencia en función del tamaño y la localización del tumor tomados en conjunto.

Son tumores de alto riesgo los topografiados en:
» zona H ≥6 mm,
» zona M ≥10 mm y
» zona L ≥20 mm.

La zona de ***alto riesgo*** (zona H) incluye el área de la "máscara de la cara": área central de la cara, párpados, cejas, región periorbitaria, nariz, vertiente cutánea de labios y bermellón, mandíbula, región prearicular y retroauricular y orejas; los genitales, las manos y los pies *(Ver Figura 2)*.

La zona de ***mediano riesgo*** (zona M) incluye mejillas, frente, cuero cabelludo y región pretibial.

La zona de ***bajo riesgo*** (zona L) corresponde al tronco y extremidades, excluyendo la región pretibial, manos, pies, aparato ungular y tobillos.

Las características tumorales son, en última instancia, las que van a determinar la indicación final de la CMM. La histología agresiva, los márgenes clínicos mal definidos, la localización y el tamaño son características fundamentales, pero la necesidad de conservar

el máximo de tejido sano es la particularidad que marca la pauta.

El ***área anogenital***, definida de alto riesgo, es otra indicación de la utilización de la CMM en carcinomas localizados en dicha área.

La utilidad de la CMM en el tratamiento de los ***carcinomas de pene*** tiene su justificación por el ahorro de tejido sano que permite esta técnica. Las tasas de curación que se describen son del 100% para tumores menores a 2 cm, del 87% para tumores entre 2 - 3 cm y del 50% para mayores de 3 cm[14].

Otros tumores como el fibroxantoma atípico, el carcinoma anexial microquístico, el dermatofibrosarcoma protuberans, el carcinoma sebáceo, la enfermedad de Paget extramamaria, carcinoma de células de Merkel, entre otros, se beneficiarían con el empleo de la CMM. Incluso la utilización de técnicas inmunohistoquímicas específicas han sido de mucha importancia para poder emplear la CMM[3, 9, 15].

Las tinciones inmunohistoquímicas se pueden emplear tanto en cortes congelados como en parafina y han representado un avance de mucha importancia para la CMM en este tipo de tumores[15].

Conclusiones

La cirugía micrográfica de Mohs tiene indicación en las lesiones consideradas de alto riesgo, siendo un recurso valioso dentro de la terapéutica dermatológica siempre que sea utilizada por cirujanos experimentados que apliquen correctamente la técnica.

Con esta técnica se consigue un intervalo de curación más alto y la escisión completa del tumor, a la vez que se conserva el máximo de tejido sano.

Recibido: 01/09/2016
Aprobado: 28/10/2016

Bibliografía

1. Espinosa M PE, García C. Cirugía micrográfica de Mohs experiencia de 1161 casos. Estudio retrospectivo observacional y descriptivo. Dermatol Rev Mex. 2013;57(1):10-7.
2. Ríos-Buceta L, Picoto A. Cirugía de Mohs. Actas Dermosifiliogr. 2003;94(8):503-23.
3. Boeta Ángeles L, Lacy Niebla R. Cirugía micrográfica de Mohs. Dermatol Rev Mex. 2013;57(1):34-40.
4. Lee DA, Miller SJ. Nonmelanoma skin cancer. Facial Plast Surg Clin North Am. 2009;17(3):309-24.
5. Mosterd K KG, Nieman FH, Ostertag JU, Essers BA, Dirksen CD, Steijlen PM, Vermeulen A, Neumann H, Kelleners-Smeets NW. Surgical excision versus mohs micrographic surgery for primary and recurrent basal cell carcinoma of the face a prospective randomised controller trial with 5 years follow up. Lancet Oncol. 2008;9(12):1149-56.
6. Ibrahim AM, Rabie AN, Borud L, Tobias AM, Lee BT, Lin SJ. Common patterns of reconstruction for Mohs defects in the head and neck. J Craniofac Surg. 2014;25(1):87-92.
7. Lane JE, Kent DE. Surgical margins in the treatment of nonmelanoma skin cancer and mohs micrographic surgery. Curr Surg. 2005;62(5):518-26.
8. Picoto A, Labareda JM, Themido R, F C. Mohs surgery. In: Katsambas A, Lotti T, editors. European Handbook of Dermatological Treatments: Springer Berlin Heidelberg; 2003. p. 645-8.
9. Ocampo-Candiani J, Vidaurri LM, Olazarán Z. Cirugía micrográfica de Mohs en tumores malignos de la piel. Med Cutan Iber Lat Am. 2004;32(2):65-70
10. Miller CJ, Sobanko JF, Zhu X, Nunnciato T, Urban CR. Special stains in Mohs surgery. Dermatol Clin. 2011;29(2):273-86
11. Benedetto PX, Poblete-Lopez C. Mohs micrographic surgery technique. Dermatol Clin. 2011;29(2):141-51.
12. National Comprehensive Cancer Network. Basal Cell Skin Cancer. NCCN Clinical Practice Guidelines in Oncology (NCCN Guidelines®). 2016;I.
13. National Comprehensive Cancer Network. Squamous cell skin cancer. NCCN Clinical Practice Guidelines in Oncology (NCCN Guidelines®). 2016;I.
14. Cuevas J, de Eusebio E, Díez E, Castiñeira I. Cirugía de Mohs: Aplicación de la técnica a neoplasias del pene. Actas Urol Esp. 2007;31(9):1076-81.
15. Garces Gatnau JR. ¿Cuáles son las indicaciones de la cirugía de Mohs? Piel. 2010;25(5):233-5.