Tratamiento de los gliomas agresivos del adulto

– Perfil Molecular y correlación evolutiva –

Dr. Robinson Rodríguez Lemes

Médico Oncólogo. Jefe del Servicio de Oncología y
Jefe del Dpto. de Diagnóstico y Tratamientos Especiales
Hospital Central de las FF.AA

Coordinador de la Unidad de Neuro-Oncología
del Dpto. de Oncología del Hospital de Clínicas.

Oncólogo. del Instituto Nacional del Cáncer (INCA).

Colaborador Honorario Especializado de la Cátedra de Oncología Clínica
Facultad de Medicina. Universidad de la República. Montevideo. Uruguay.

Resumen: *Los gliomas agresivos representan el 50-70% de los tumores cerebrales y dentro de estos, el glioblastoma -uno de los tumores más agresivos de la economía- corresponde al 50%.*

Históricamente el estudio de los gliomas se ha basado en la morfología/histología, con la consiguiente graduación: cuanto más indiferenciado peor evolución desde grado I a grado IV. Recientemente y por primera vez, la OMS introduce parámetros moleculares, que se agregan a la histología y que mejor definen, especialmente los gliomas.

El desarrollo de nuevas moléculas, así como el conocimiento de diferentes marcadores moleculares han contribuido al mejor conocimiento de su evolución, con la consiguiente terapia personalizada.

En el presente artículo introducimos el concepto molecular 2016 en la actualización de la clasificación de los tumores cerebrales de la OMS, 4ta. Edición del año 2007 y revisamos los marcadores moleculares con utilidad en la práctica por su valor pronóstico y eventualmente terapéutico.

Se actualiza los avances en el tratamiento de los gliomas grado III y del glioblastoma, con especial interés en el tratamiento del glioblastoma en el adulto mayor.

Abstract: *Aggressive gliomas represent 50-70% of brain tumors and within these, glioblastoma -one of the most aggressive tumors of the economy- is about 50%.*

Historically the study of gliomas has been based on morphology / histology, with the consequent graduation: the more undifferentiated the worse evolution from grade I to grade IV. Recently and for the first time, the WHO introduced molecular parameters, which are added to the histology and which best define, especially the gliomas.

The development of new molecules, as well as the knowledge of different molecular markers have contributed to the better knowledge of its evolution, with the consequent personalized therapy.

In this article we introduce the molecular concept 2016 in the update of the classification of brain tumors of the WHO, 4th. Edition of the year 2007 and we review the molecular markers with usefulness in practice for its prognostic and possibly therapeutic value.

Progress in the treatment of gliomas grade III and glioblastoma is updated, with special interest in the treatment of glioblastoma in the elderly.

Palabras clave: tumores del SNC, gliomas agresivos, glioblastoma, clasificación molecular, tratamiento, cirugía, radioterapia, quimioterapia, terapias blanco.

Key words: CNS tumors, agressive gliomas, glioblastoma, molecular classification, treatment, surgery, radiotherapy, chemotherapy, targeted therapies.

Introducción

Los tumores malignos del sistema nervioso central (SNC) representan el 2 % de todos los tumores malignos en el adulto.

E-mail: rrodri@hc.edu.uy

En EE.UU., la incidencia es de 6/100.000 individuos, reflejando un aumento de la incidencia de tumores encefálicos, en especial en los pacientes añosos[1]. En Uruguay y de acuerdo a datos de la Comisión Honoraria de Lucha Contra el Cáncer, la misma es de 4 a 6/100.000 individuos[2].

La incidencia de tumores primitivos del SNC es variable, ***dependiendo del grupo etario*** considerado.

Los más frecuentes son aquellos derivados de los precursores gliales, serie astrocitaria y oligodendroglial, que constituyen 50-70% de los tumores primarios del SNC, predominando a nivel supratentorial.

La incidencia de los gliomas disminuye con la edad, a excepción del glioblastoma (GB) que se presenta en general a partir de los 45 años y aumenta con la edad, representando más del 50% de los gliomas, con una mediana de presentación a los 64 años.

Los gliomas de bajo grado, se presentan en pacientes menores de 40 años, tienen en general una evolución indolente y su tratamiento no será abordado en esta revisión, o solo mencionados en el análisis de los marcadores moleculares.

La mediana de sobrevida del glioblastoma es de 12 a 15 meses, la del astrocitoma anaplásico de 24 meses, el oligodendroglioma agresivo de 36 a 60 meses, mientras que los gliomas de bajo grado suelen tener una larga sobrevida, superando los 10 años.

Los principales factores con valor pronóstico son:

- la edad,
- el estado neurológico,
- la topografía tumoral que condiciona su resecabilidad y
- el grado de diferenciación histológica.

A la luz de los nuevos conocimientos, deberemos ir cambiando estos conceptos, dado que de acuerdo al perfil molecular, un tumor histológicamente más agresivo, puede tener una mejor evolución que uno de menor grado, si presenta un perfil molecular favorable y se instaura el tratamiento adecuado en tiempo oportuno.

Anatomía patológica

La Organización Mundial de la Salud modificó en el año 2007 la clasificación de los tumores primarios del SNC[3].

Dentro de ésta resulta fundamental la distinción entre tumores de ***bajo grado*** (II) y los ***anaplásicos*** (III – IV), encontrando en un extremo el astrocitoma pilocítico del niño (grado I de la OMS) de comportamiento indolente, curable con cirugía exclusiva, y en el otro el ***glioblastoma*** (grado IV de la OMS) de evolución muy agresiva.

En el adulto cuando nos referimos a un glioma de bajo grado o II, destacamos el astrocitoma, oligodendroglioma, oligoastrocitoma o glioma mixto.

Los gliomas agresivos o malignos pueden ser el ***astrocitoma anaplásico*** o ***glioma grado III***, el ***oligodendroglioma anaplásico o grado III*** y el ***glioblastoma*** o glioma grado IV, el más agresivo de todos, que puede ser un tumor de novo o la transformación de otros gliomas de menor grado.

Actualización de la clasificación de los tumores del SNC

Por primera vez en 2016 la OMS realiza una actualización de la 4ta. Edición de la Clasificación de los Tumores del Sistema Nervioso Central, agregando parámetros moleculares a la histología para una mejor definición de diferentes tumores.

La clasificación actualizada incorpora nuevos tumores, y elimina otras entidades, variantes y patrones que carecían de relevancia biológica y/o diagnóstica[4].

Los mayores cambios se dan en los gliomas, con el concepto de ***gliomas difusos, meduloblastomas*** y ***tumores embrionarios***.

La clasificación de los gliomas debe ser expresada de acuerdo a determinada nomenclatura.

Primero se describe el tumor, luego la característica del punto de vista genético. Cuando una característica no está presente o no se realiza, se califica como NOS, no especificada por sus siglas en ingles, no definiendo una entidad específica.

En cuanto a la clasificación de acuerdo al grado histológico, se mantiene la escritura en números romanos, es decir, I, II, II y IV *(Ver Tabla 1)*.

Presentación clínica

A diferencia de los tumores malignos originados en el resto del organismo, los tumores primarios del SNC tienen una evolución loco-regional, no produciéndose diseminación a distancia.

Constituyen excepciones los tumores conocidos previamente como PNET y especialmente el meduloblastoma, tumores del niño y del adolescente localizados en fosa posterior que, además de su tendencia a diseminarse a través del LCR, pueden dar metástasis a otros parénquimas.

Los síntomas producidos por los tumores del SNC pueden clasificarse en difusos y focales, y pueden tener valor localizador *(Ver Cuadro 1)*.

Existen síntomas y signos que deben hacer sospechar la posibilidad de un tumor primario encefálico, como ser la aparición de una epilepsia en el adulto, cuadros focales y/o trastornos del carácter progresivos[5].

Diagnóstico

Ante la sospecha de un proceso expansivo intracraneano, la resonancia magnética (RM), es el mejor procedimiento imagenológico para el diagnóstico, planificación del tratamiento, evaluación de la respuesta al tratamiento y seguimiento de los pacientes portadores de

Clasificación de los gliomas, OMS año 2016, modificado

Tumores astrocitarios difusos y oligodendrogliales

Astrocitoma difuso, IDH *mutada*
Astrocitoma gemistocítico, IDH *mutada*
Astrocitoma difuso, IDH *salvaje*
Astrocitoma difuso, NOS

Astrocitoma anaplásico, IDH *mutada*
Astrocitoma anaplásico, IDH *salvaje*
Astrocitoma anaplásico, NOS

Glioblastoma, IDH *salvaje*
Glioblastoma a células gigantes
Gliosarcoma
Glioblastoma epiteiolide
Glioblastoma, IDH *mutada*
Glioblastoma, NOS

Glioma difuso de la línea media, H3 K27M-*mutado*

Oligodendroglioma. IDH *mutada y co-deleción 1p19q*
Oligodendroglioma, NOS

Oligodendroglioma anaplásico,
IDH *mutada y co-deleción 1p19q*
Oligodendroglioma anaplásico, NOS

Oligoastrocitoma, NOS
Oligoastrocitoma anaplásico, NOS

Figura 1

tumores cerebrales[6]. La misma debe incluir secuencias en T1 con y sin gadolinio, T2 y FLAIR.

De estar disponible, la RM es de elección para la evaluación que sigue a la cirugía, debiendo realizarse dentro de las 24-72 horas. Permite no solo descartar complicaciones, sino además valorar algún remanente tumoral[7].

Clínica de los tumores del SNC

SINTOMAS DIFUSOS
- Cefalea
- Vómitos
- Compromiso de conciencia
- Paresia VI par

SINTOMAS FOCALES
- Simbólicos
- Sensoriales
- Motores
- Sensitivos
- Endocrinológicos
  - Crisis epilépticas focales
  - Pares craneanos por compresión local

Cuadro 1

Los gliomas de bajo grado suelen no captar medio de contraste, mientras los anaplásicos suelen captar contraste en forma inhomogénea o presentar un componente quístico con un sector sólido que es el que capta contraste.

Los tumores secundarios suelen ser múltiples, captar contraste en su periferia si son quísticos y generan gran edema perilesional, desproporcionado en comparación con el volumen tumoral.

Los tumores primarios suelen ser únicos, de bordes irregulares y mal definidos produciendo escaso edema perilesional.

Mientras los gliomas de bajo grado, no suelen captar contraste, el glioblastoma suele observarse como una masa iso-hipointensa luego de la administración de gadolinio en T1, captándolo en forma irregular con patrón anular; mientras que se muestran hiperintensas en las secuencias ponderadas en T2 y FLAIR.

Imágenes características de GB constituyen tumores de bordes mal definidos con necrosis y captación inhomogénea del medio de contraste, siendo frecuente también el componente quístico y el escaso edema peritumoral.

La ***resonancia magnética con espectroscopía***, mediante el registro del metabolismo del tejido encefálico permite diferenciar tejido tumoral del normal. Dicho registro se obtiene observando la distribución del N-acetil aspartato y de creatina, altos en el tejido normal y baja en las células tumorales, así como la distribución de la colina y el lactato, altos en las células tumorales.

Con este procedimiento, la extensión del tejido neoplásico puede ser visualizado y al mismo tiempo su tasa metabólica cuantificada, por consiguiente, puede ser potencialmente útil en el seguimiento de la respuesta terapéutica y la detección temprana de la recidiva.

Tratamiento

Los tratamientos disponibles incluyen la cirugía, la radioterapia y la quimioterapia.

Más recientemente y en especial en los gliomas agresivos ha cobrado interés el uso de las terapias dirigidas, como los antiangiogénicos y los inhibidores de los factores de crecimiento, aunque no como primera línea de tratamiento.

La inmuno-oncología, es un campo de activa investigación, existiendo resultados alentadores en muchos tumores, encontrándose también en estudio, vacunas contra células dendríticas, así como ante la isocitrato deshidrogenasa 1 (IDH1).

Tratamiento oncoespecífico

Los gliomas agresivos deben ser tratados inicialmente con ***cirugía***, con fines diagnóstico y terapéutico, efectuándose de ser posible una exéresis radical, dado que el grado de exéresis es un factor pronóstico, siendo superior los resultados con cirugía completa o casi completa, comparada a la cirugía parcial y a la biopsia.

La ***radioterapia externa*** con fraccionamiento estándar demostró hace muchos años ser superior al mejor tratamiento de soporte. Más recientemente y especialmente en adultos mayores o con performance status comprometido, el hipofraccionamiento demostró resultados iguales o superiores al fraccionamiento estándar.

En cuanto a la ***quimioterapia*** para los gliomas agresivos, hace más de 30 años que se demostró su beneficio, especialmente con las nitrouseas y luego con los alquilantes del tipo de la temozolomida[11, 12]. Los antiangiogénicos mostraron resultados alentadores como segunda línea de tratamiento, pero no mostraron beneficio en la sobrevida como tratamiento de primera línea.

Cirugía

La indicación y radicalidad de la cirugía depende de la topografía y tamaño del tumor, del estado neurológico preoperatorio y de la presunción de retroceso de la sintomatología luego del tratamiento[13].

La cirugía puede realizarse mediante un abordaje directo, o asistida por técnicas que permiten la mejor localización de tumores pequeños o ubicados en áreas de difícil acceso, a través de la ecografía, endoscopía, y estereotaxia.

La cirugía constituye el tratamiento único, siempre que sea completa, de los gliomas de bajo grado y sus recaídas resecables. La resección del GB nunca es completa dado el carácter infiltrante de estos tumores, pero suele ser fundamental en el tratamiento de la HEC generada por los mismos.

Radioterapia

En el tratamiento radiante existe una relación directa entre la dosis y la respuesta obtenida por lo que la técnica de tratamiento y la ubicación del blanco tumoral, así como el planeamiento, el tipo de fraccionamiento, la dosis final y la reproducibilidad de los campos de irradiación son los elementos más importantes para el control de la enfermedad.

En los gliomas agresivos, la radioterapia es el tratamiento estándar luego de la cirugía, ya sea como tratamiento único o en combinación con quimioterapia[14].

La radioterapia local luego de la cirugía disminuye la recidiva y prolonga la sobrevida, administrándose dosis de 60 Gy por radioterapia externa a través de un acelerador lineal.

En el adulto mayor, el hipofraccionamiento con dosis total de 34 y 40 Gy, han mostrado resultados similares o aún mejores que el fraccionamiento estándar[15].

Quimioterapia

Actualmente no se discute el papel de la quimioterapia en el tratamiento de los gliomas agresivos.

Las nitrosureas, como la carmustina, lomustina y procarbazida, constituyen las más conocidas desde hace más de 30 años, siendo superadas más recientemente por la temozolomida, un agente alquilante de última generación con muy buena penetración de la BHE y buen perfil de toxicidad, de uso por vía oral.

No hay evidencia que la poliquimioterapia sea superior a la monoterapia en el tratamiento de estos tumores. Sin embargo la combinación procarbazina-lomustina-vincristina (PCV), ha sido el tratamiento de elección para los gliomas anaplásicos, en especial el oligodendroglioma, pero con importante mielotoxidad y neurotoxicidad, por lo cual ha sido sustituida por la ***temozolomida*** desde su advenimiento, por la mejor tolerancia y buenos resultados terapéuticos[16].

El oligodendroglioma es un tumor quimiosensible, en especial aquellos que presentan la co-deleción de los cromosomas 1p19q e IDH1 mutada[17].

En el glioblastoma, el esquema de Stupp, con ***radioterapia radical hasta 60 Gy*** concurrente con ***temozolomida*** y ***luego temozolomida adyuvante durante 6 meses***, es el tratamiento estándar para pacientes de hasta 70 años, habiendo cambiado la evolución de los mismos con una sobrevida global de 10 % a 5 años, en aquellos pacientes que reciben la asociación de radioterapia y quimioterapia con temozolomida, siendo mayor la sobrevida para aquellos pacientes que presentan la metilación del promotor de la metil guanina metil transferasa[18] *(Ver Figura 2 y Tabla 1).*

El ensayo de Stupp sobre glioblastoma incluye pacientes adultos mayores de 65-70 años, existiendo otros estudios retrospectivos y prospectivos que estudiaron

Glioblastoma. Mediana de sobrevida y sobrevida global a 5 años según Metilación o no de la MGMT

Tratamiento	Unmeth, RT	Unmeth, TMZ/RT	Meth, RT	Meth, TMZ/RT
Mediana	11.8	12.7	15.3	23.4
2 años OS (%)	1.9	14.8	23.9	48.9
5 años OS (%)	0.0	8.3	5.2	13.8
HR	0.66 [0.45-0.97]		0.51 [0.33-0.81]	

R. Stupp et al. Lancet Oncology 2009; 10 (5): 459-466

Tabla 1

	Muertes/ Pacientes	Cociente de riesgo (95% CI)	Mediana (meses: 95% CI)	2 años (%)	3 años (%)	4 años (%)	5 años (%)
Promedio							
Radioterapia	278/286	10	12.1(11.2-13.0)	10.9(7.6-14.8)	4.4(2.4-7.2)	3.0(1.4-5.7)	1.9(0.6-4.4)
Combinado	254/287	0.6(0.5-0.7)	14.6(13.2-16.8)	27.2(22.2-32.5)	16.0(12.0-20.6)	12.1(8.5-16.4)	9.8(6.4-14.0)

R. Stupp et al. Lancet Oncology 2009; 10 (5): 459-466.

Glioblastoma. Esquema de Stupp. Sobrevida global a 5 años

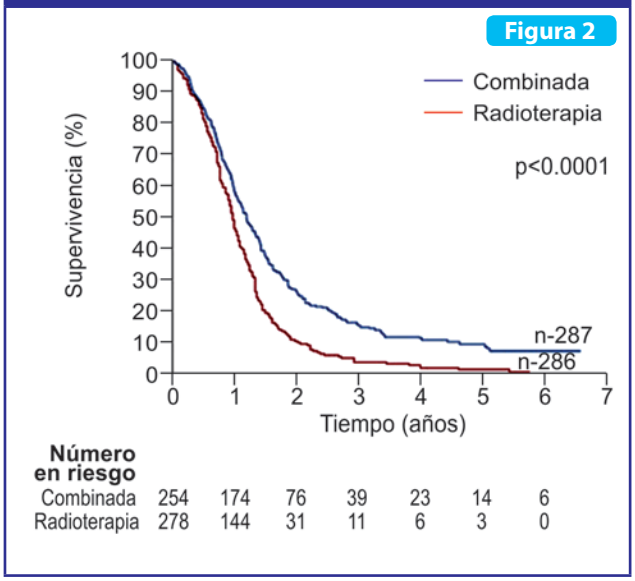

tanto el empleo de la radioterapia, como de la quimioterapia con temozolomida en el adulto mayor[19, 20].

En el presente año, Perry y colaboradores, comunicó los resultados de un estudio prospectivo randomizado, diseñado para pacientes de 65 o más años, de radioterapia hipofraccionada y temozolomida concurrente y adyuvante, con beneficio en la sobrevida[21].

Recientemente fueron presentados los resultados del ensayo clínico que estudió el beneficio de la temozolomida concurrente y adyuvante a la radioterapia en el tratamiento de los gliomas grado III que no presentaban la co-deleción 1p19q, mostrando aumento de la sobrevida libre de progresión y sobrevida global del tratamiento adyuvante.

El mismo incluyó 745 paciente y la mediana de sobrevida libre de progresión fue de 19 meses para RT exclusiva, contra 42,8 meses para RT y temozolomida adyuvante, y la sobrevida libre de progresión a 5 años, de 24,3 y 43,1 meses, respectivamente, p<0.0001).

La mediana de sobrevida global fue de 41,1 meses para la RT y aún no fue alcanzada para la RT y temozolomida adyuvante, con una disminución del riesgo de muerte del 33% a favor del brazo con temozolomida y sobrevida a 5 años de 44,1 meses y 55,9 meses, respectivamente, p=0.003[22] *(Ver Figuras 3 y 4)*.

En lo tumores oligodendrogliales agresivos, la combinación de radioterapia y quimioterapia tipo PCV, mostraron aumento de la sobrevida libre de progresión y de la sobrevida global, especialmente aquellos que presentan la co-deleción 1p19q y/o la mutación de la IDH1[23, 24].

Glioma anaplásico sin co-deleción 1p19q
RT +- Temozolomida adyuvante. Sobrevida libre de Progresión.

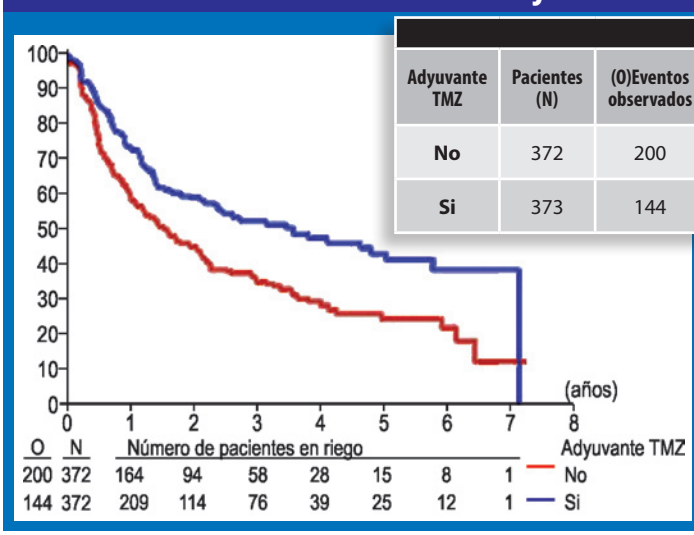

			No paramétrico			Modelo COX	
Adyuvante TMZ	Pacientes (N)	(0)Eventos observados	Media (95% CI) (Meses)	% a los 2 años (95% CI)	% de vida a los 5 años (95% CI)	Cociente de riesgo (95% CI)	P-Value (Score Test)
No	372	200	**19.0** (14.4. 24.6)	**45.0** (39.1. 50.7)	**24.3** (17.7. 31.6)	1.00	<0.0001
Si	373	144	**42.8** (26.6. 60.6)	**59.2** (53.2. 64.7)	**43.1** (35.0. 50.9)	**0.62** (0.50. 0.76)	

HR Risk adjusted (primary): Adjuvant TMZ (Yes vs No): HR 0.645 (99.146% CI [0.450, 0.926])

M. van Den Bent. ASCO 2016.

Figura 3

Glioma anaplásico sin co-deleción 1p19q RT +- Temozolomida adyuvante. Sobrevida Global.

			No paramétrico			Modelo COX	
Adyuvante TMZ	Pacientes (N)	(O)Eventos observados	Media (95% CI) (Meses)	% a los 2 años (95% CI)	% de vida a los 5 años (95% CI)	Cociente de riesgo (95% CI)	P-Value (Score Test)
No	372	129	**41.1** (36.6. 60.7)	**71.2** (65.3. 76.2)	**44.1** (36.3. 51.6)	1.00	0.003
Si	373	92	No alcanzado	**75.6** (69.8. 80.4)	**55.9** (47.2. 63.8)	**0.67** (0.51. 0.88)	

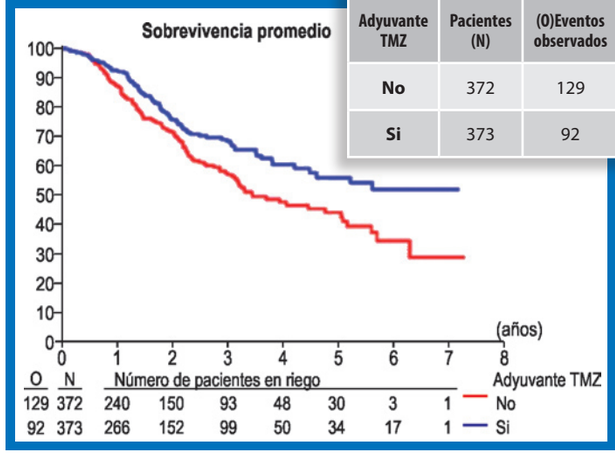

M. van Den Bent. ASCO 2016.

Figura 4

Tratamiento de la recidiva

En pacientes que recaen, con tumores irresecables y que ya recibieron radioterapia, generalmente la quimioterapia es el único tratamiento disponible, logrando una prolongación del intervalo libre de síntomas y mejorando la calidad de vida, siendo la temozolomida el citostático de elección.

En la recidiva del GB, no existe un tratamiento estándar, de ser posible una nueva cirugía debe efectuarse, seguida de quimioterapia, bevacizumab, incluso puede haber lugar para la re-irradiación[25,26].

Pseudoprogresión y pseudorespuesta

La **pseudoprogresión** en el GB luego del tratamiento con radioterapia/temozolomida (RT/TMZ) se define como un incremento de la captación de contraste no atribuible a progresión tumoral y puede acompañarse de un aumento de la sintomatología clínica. Este hecho ocurre en un 20 a 30% de los pacientes, siendo más frecuente en los pacientes con la metilación del promotor de la metilguanina metiltransferasa (MGMT).

Existen nuevos criterios para determinar la progresión tumoral luego de finalizado el tratamiento con RT/TMZ según el tiempo transcurrido desde la finalización del mismo.

Si el mismo finalizó hace menos de 12 semanas se considera que existe progresión tumoral cuando: existe evidencia imagenológica de captación de contraste fuera del área irradiada o existe confirmación anatomopatológica de la misma. El deterioro clínico solo, en ausencia de progresión imagenológica o confirmación histológica de la progresión, no es suficiente para definir la progresión en las primeras 12 semanas tras la finalización de RT/TMZ.

Luego de las 12 semanas se considera progresión cuando: existe evidencia imagenológica de captación de contraste fuera del área irradiada o aumento del 25 % del tamaño tumoral comparado con la primera evaluación post RT/TMZ bajo tratamiento corticoideo y /o deterioro clínico sin otra causa evidente.

La **pseudorespuesta,** se define como una disminución de la captación del contraste por el tumor sin una clara disminución del tamaño tumoral, es frecuente luego del empleo de la terapia antiangiogénica lo que se explica por la rápida reconstitución de la permeabilidad vascular y BHE[8].

Marcadores moleculares en los gliomas

Marcador	Diagnóstico	Pronóstico	Predictivo	Observación
Co-deleción 1p19q	***Confirma:*** - ODG ***Ausencia:*** - No descarta	***Favorable:*** - En gliomas anaplásicos ***Probable en:*** - Gliomas de bajo grado	Gliomas Grado III	Valor clínico demostrado en estudios prospectivos randomizados
Metilación del Promotor de MGMT	No	***Favorable:*** - En gliomas Grado III y GB ***No claro en:*** - Gliomas de bajo grado	En GB En pacientes ancianos con GB	No hay consenso en el mejor test
IDH1/2	Diferencia de entidades no malignas, astrocitoma pilocítico y GB secundario de primario	***Favorable:*** - Gliomas bajo grado, Anaplásico y GB, cuando está mutada	SI	Test reproducible por técnicas de IHQ

ODG *(oligodendroglioma),* ***GB*** *(glioblastoma),* ***IHQ*** *(inmunohistoquímica).*

Tabla 2

Marcadores moleculares en los gliomas

Correlación con el Diagnóstico, Pronóstico y Tratamiento

La identificación de marcadores moleculares, ha permitido estratificar a los pacientes de acuerdo a los mismos, resultando en factores que no solo ayudan en la tipificación de los gliomas, sino también como factores de valor pronóstico e incluso predictivos de respuesta al tratamiento.

Se destacan desde el punto de vista práctico, la deleción cromosómica 1p19q, la metilación del promotor de la MGMT y la mutación de la IDH 1 y 2[27].

El análisis de los resultados de sobrevida de estudios randomizados de pacientes con diagnóstico de novo de gliomas agresivos, incluyendo astrocitoma anaplásico,

Glioblastoma en el Adulto Mayor, Radioterapia-Temozolomida y MGMT

Fueron comunicados los resultados en pacientes iguales o mayores a 65 años portadores de glioblastoma, del primer estudio randomizado fase III, donde compara un tratamiento estándar de radioterapia hipofraccionada de 40 Gy en 15 sesiones, contra el mismo esquema de radioterapia con temozolomida concurrente y luego temozolomida adyuvante, como en el estudio de Stupp.
Fueron incluidos 562 pacientes, con una mediana de edad de 74 años, de los cuales 343 fueron hombres y 219 mujeres.
El esquema investigacional de RT/TMZ y TMZ adyuvante mostró un beneficio en la sobrevida libre de progresión y en la sobrevida global, siendo más sustantiva la diferencia para el esquema combinado en aquellos pacientes que presentaban la metilación de la MGMT, donde la sobrevida global dobló a la de los pacientes que solo recibieron RT, de 13.5 vs 7.7 meses, respectivamente, con una disminución del riesgo de muerte del 47 % (HR= 0.53) (p= 0.0001)[21] *(Ver Figuras 5, 6 y 7).*

Glioblastoma en pacientes ≥ 65 años. RT hipofraccionada y Temozolomida. Sobrevida libre de progresión.

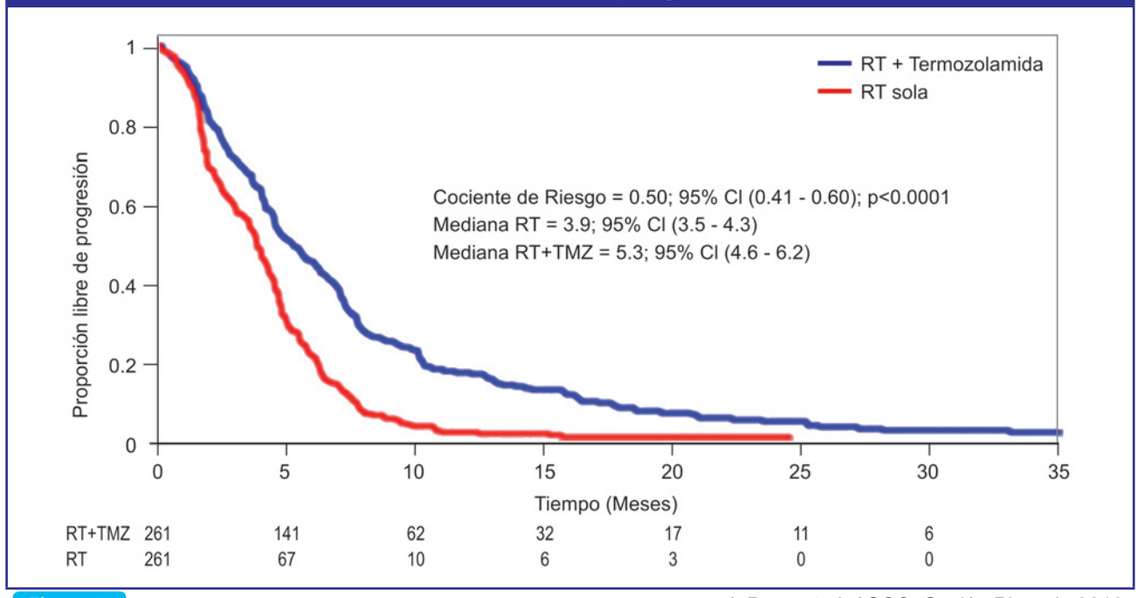

Figura 5

J. Perry et al. ASCO, Sesión Plenaria 2016.

Glioblastoma en pacientes ≥ 65 años. RT hipofraccionada y Temozolomida. Mediana de Sobrevida Global

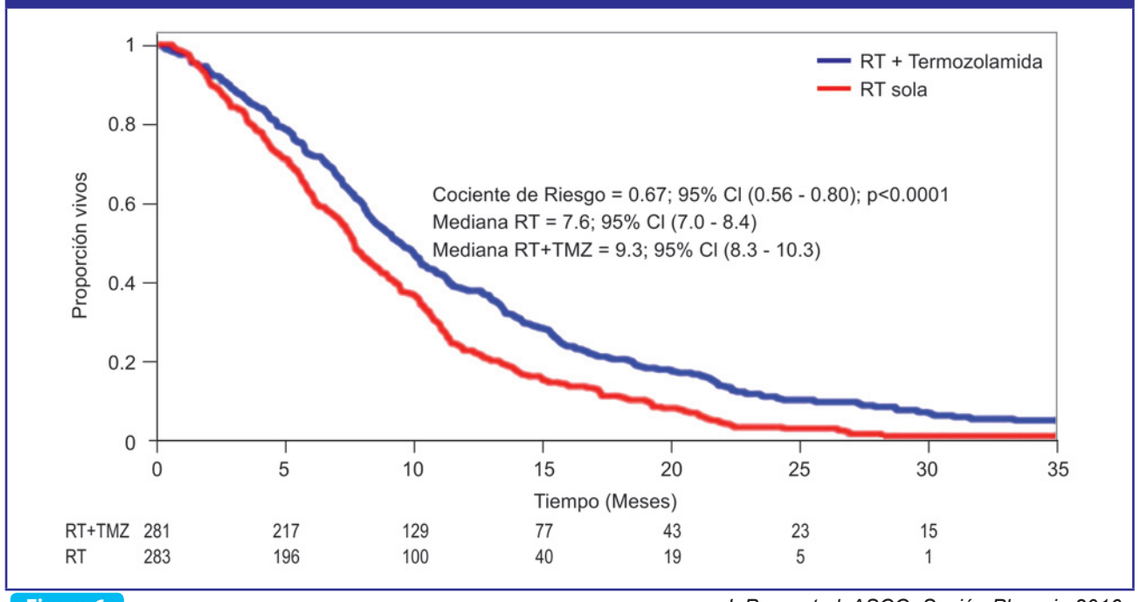

Figura 6 *J. Perry et al. ASCO, Sesión Plenaria 2016.*

glioblastoma y oligodendroglioma, muestra hechos de interés práctico-asistencial *(Ver Tabla 2)*.

Tumores oligodendrogliales agresivos y Co-deleción 1p19q

La co-deleción 1p19q, es un ***factor pronóstico favorable*** en los oligodendrogliomas anaplásicos y en los gliomas de bajo grado. En los oligodendrogliomas anaplásicos, la co-deleción 1p19q es predictivo de ***larga sobrevida***, cuando la quimioterapia es agregada a la radioterapia (RT).

El estudio 9402 conducido por el Radiation Therapy Oncology Group (RTOG), empleando el esquema PCV intensificado, administrando 4 ciclos previo a la Radioterapia de 59.4 Gy, comparado a la RT exclusiva, analizó148 pacientes en el brazo combinado y 143 en radioterapia exclusiva.

Los pacientes con la co-deleción tuvieron una mediana de sobrevida global de 7 años, comparados a 2.8 años con los sin la co-deleción ($p \leq 0.001$).

Con un seguimiento de 11.3 años, los pacientes con la co-deleción 1p19q que recibieron radioterapia y quimioterapia tuvieron una ***sobrevida global de 14.7 años, contra 7.3 años de los que recibieron radioterapia exclusiva*** (p= 0.03)[23].

Por otro lado, el estudio EORTC 26951, que incluyó 368 pacientes, con una mediana de seguimiento de 140 meses, la sobrevida global fue significativamente mayor para el brazo de PCV, comparado al de RT exclusiva, 42.3 vs 30.6 meses, con un HR de 0.75.

En 80 pacientes con co-deleción de 1p19q, hubo una tendencia a la mejoría de la sobrevida en el brazo con PCV, con una mediana de sobrevida no alcanzada, contra una mediana de sobrevida de 112 meses para el brazo de RT exclusiva, con un HR de 0.56[24].

Isocitrato Deshidrogenasa (IDH)

La mutación de la IDH1 y en menor frecuencia de la IDH2, ha sido encontrada en un 50 % a 80 %, de los gliomas de bajo grado, gliomas anaplásicos y glioblastomas transformados, pero sólo en un 5 % a 10 % de los glioblastomas de novo[28].

Estudios en astrocitomas anaplásicos y GB mostraron que la IDH1 resultó ser el factor pronóstico independiente más importante para la evolución favorable de estos tumores. En pacientes con GB y IDH1 mutada, se observó en general una sobrevida global de 24 a 36 meses, comparada a 9 a 15 meses, para los pacientes con IDH1 no mutada[29,30].

La mutación de la IDH1, en general se asocia a pacientes menores a 50 años, TP53 mutado, co-deleción 1p19q y metilación del promotor de la MGMT.

El 90-100 % de los tumores con co-deleción 1p19q, asocian mutación de la IDH1 o 2. Por otro lado, en

Glioblastoma en pacientes ≥ 65 años. RT hipofraccionada y Temozolomida. Mediana Sobrevida según Metilación o no MGMT

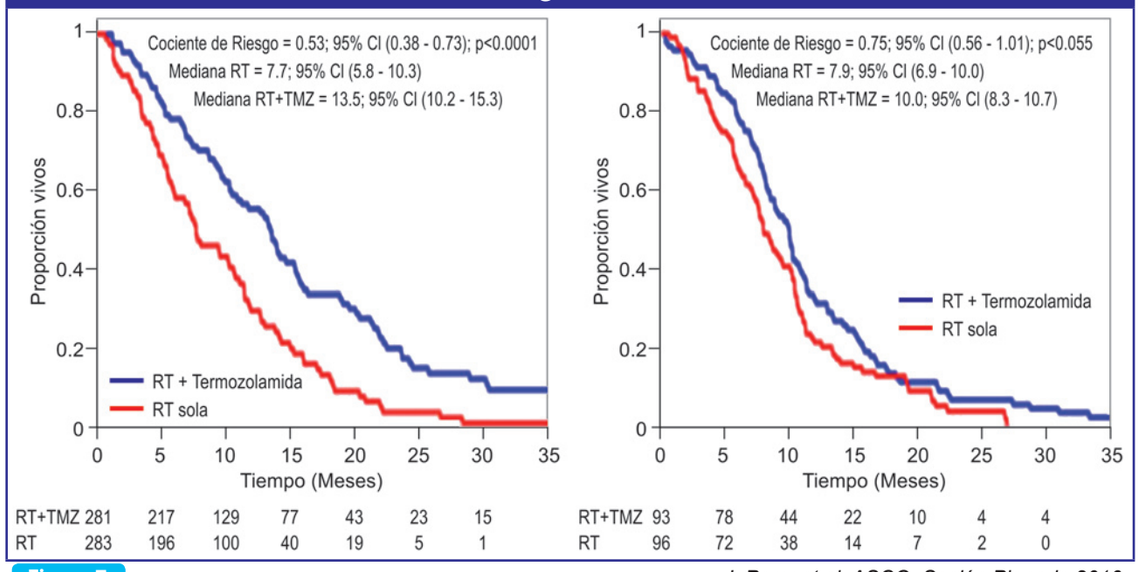

Figura 7 *J. Perry et al. ASCO, Sesión Plenaria 2016.*

general los tumores con IDH1 salvajes, no presentan la co-deleción 1p19q y TP53 no está mutado.

La IDH es útil en el diagnóstico, diferenciando gliomas de otras entidades, como el astrocitoma pilocítico, gliosis, isquemia, efectos secundarios de la RT y diferenciando GB transformado de GB de novo. Es un factor pronóstico favorable en los gliomas de bajo grado, gliomas anaplásicos y en GB, en especial cuando son transformados.

Metil Guanina Metil Transferasa (MGMT)

El estado de metilación del promotor de la MGMT, es un ***factor pronóstico favorable***, para la sobrevida de

Bibliografía

Sigue

1. Jemal A, Murray T, Ward E, Samuels A, Tiwari RC, Ghafoor A, et al. Cancer Statistics, 2005. CA Cancer J Clin 2005; 55 (1): 10-30.
2. Vasallo JA, Barrios E, De Stefani E, Ronco A. Atlas de Incidencia por Cáncer en Uruguay; período 1996-1997. Montevideo: Comisión Honoraria de Lucha Contra el Cáncer 2001; 150-151.
3. Louis DN, Ohgaki H, Wiestler O, Cavenee, Burger PC, Jouvet A, et al. Who Classification of Tumours of the Central Nervous System, 4th. Edn. Lyon: International Agency for Research on Cancer 2007.
4. Louis DN, Perry A, Reinfenberger G, von Deimling A, Figarella-Branger D, Cavence WK, et al. The 2016 World Health Organization Classification of Tumors of the Central Nervous System: a summary. Acta Neuropathol 2016; 131: 803-820.
5. Gaye A, Rodríguez R. Síntomas generales y tratamiento sintomático en tumores del Sistema Nervioso Central. In: Salamano R, Scaramelli A, Oehninger C, Buzó R. Diagnóstico y Tratamiento en Neurología. 2da. Edición Ampliada y Revisada. Montevideo. Dedos; 2015: 373-375.
6. Wen PY, Macdonald DR, Reardon DA, Cloughesy TF, Gregory Sorensen A, Galanis E, et al. Updated Response Assessment Criteria for High-Grade Gliomas: Response Assessment in Neuro-Oncology Working Group. J Clin Oncol 2010; 28 (11): 1963-1972.
7. Sgarbi N. Estudio imagenológico en el paciente con tumor del SNC. In: Salamano R, Scaramelli A, Oehninger C, Buzó R. Diagnóstico y Tratamiento en Neurología. 2da. Edición Ampliada y Revisada. Montevideo. Dedos; 2015: 377-384.
8. Shiroishi MS, Boxerman JL, Pope WB. Physiologic MRI for assessment of response to therapy and prognosis in glioblastoma. Neuro-Oncology 2016; 18 (4): 467-478.
9. Armstrong TS, Grant R, Gilbert MR, Lee JW, Norden AD. Epilepsy in glioma patients: mechanisms, management, and impact of anticonvulsant therapy. Neuro-Oncology 2016; 18 (6): 779-789.
10. Wong ET, Lok E, Gautam S, Swanson KD. Dexamethasone exerts profound immunologic interference on treatment efficacy for recurrent glioblastoma. BJC 2015; 113: 232-241.
11. Stupp R, Brada M, van den Bent MJ, Tonn JC, Pentheroudakis G on behalf of the ESMO Guidelines Working Group. High-grade glioma: ESMO Clinical Practice Guidelines for diagnosis, treatment and follow-up. Annals of Oncology 25 (Supplement 3) 2014: iii93-iii101.
12. Rodríguez R, Mara C, Verdier V, Ximénez S, Leyes F. Tratamiento de los gliomas y otros tumores del Sistema Nervioso Central. In: Salamano R, Scaramelli A, Oehninger C, Buzó R. Diagnóstico y Tratamiento en Neurología. 2da. Edición Ampliada y Revisada. Montevideo. Dedos; 2015: 385-395.
13. Marko NF, Weil RJ, Schroder JL, Lang FF, Suki D, Sawaya RE. Extent of Resection of Glioblastoma Revisited: Personalized Survival Modeling Facilitates More Accurate Survival Prediction and Supports a Maximum-Safe-Resection Approach to Surgery. J Clin Oncol 2014; 32 (8): 774-782.

los gliomas anaplásicos y el glioblastoma, independiente del tratamiento de radioterapia, quimioterapia o ambos.

Es un factor predictivo de respuesta a la quimioterapia con alquilantes, en especial respuesta a la temozolomida en los glioblastomas, incluyendo al glioblastoma en el anciano. Como diagnóstico, puede ayudar a diferenciar progresión tumoral de seudoprogresión, en especial en los glioblastomas que presentan el estado de metilación y cuya situación lesional está descrita hasta en un 30% de los casos, en general en los 2-3 meses que siguen a la finalización del tratamiento concurrente de radioterapia/temozolomida.

En el adulto mayor, puede seleccionar aquellos pacientes candidatos a recibir temozolomia exclusiva[19,20].

Conclusiones

En los últimos 10 años se ha hecho mucho progreso en el conocimiento y tratamiento de los gliomas del adulto.

Por primera vez la OMS introduce el concepto molecular en la clasificación de los tumores del SNC, lo que va a llevar a una terapia más personalizada con el consiguiente beneficio terapéutico y en la sobrevida, fundamentalmente y en especial en los gliomas.

Dentro de los estudios moleculares de interés práctico asistencial, se destaca la co-deleción de los cromosomas 1p19q, la IDH1 y el estado de metilación del promotor de la MGMT.

Todos los gliomas malignos se benefician de la cirugía lo más radical posible, la radioterapia externa con fraccionamiento estándar e hipofraccionada en el caso de los adultos mayores.

El esquema de Stupp sigue siendo el tratamiento estándar para los pacientes con GB hasta 70 años, mientras que los paciente con 65 o más años pueden tratarse con radioterapia hipofraccionada y temozolomida concurrente y secuencial.

Los gliomas anaplásicos, especialmente el oligodendroglioma con la co-deleción 1p19q y/o IDH mutada se beneficia de la quimioterapia adyuvante a la radioterapia, con el esquema PCV. De no estar disponible, la temozolomida es el citostático de elección.

En los gliomas anaplásicos sin la co-deleción 1p19q, el tratamiento adyuvante a la radioterapia con temozolomida, aumenta la sobrevida.

Recibido: 26/08/2016
Aprobado: 28/10/2016

Bibliografía

14. Chao ST, Suh JH. Radiation for Glioblastoma. In: Mehta MP. Principles and Practice of Neuro-Oncology. A Multidisciplinary Approach. New York. Demos Medical Publishing; 2011: 744-751.
15. Lo SS, Chang EL. Hypofractionated Radiation Therapy for Glioblastoma. Am Soc Clin Oncol 2011 Educational Book; 66-70.
16. Perry JR, Wolfgang W, Weller M. Optimizing the use of Alkylators in Neuro-Oncology. Am Soc Clin Oncol 2011 Educational Book; 61-64.
17. Cairncross J, Ueki K, Zlatescu M, Lisle D, Finkelstein D, Hammond R. et al. Specific genetic predictors of chemotherapeutic response and survival in patients with anaplastic oligodendrogliomas. J Natl Cancer Inst 1998; 90: 1473-1479.
18. Stupp R, Hegi ME, Mason WP, Van den Bent MJ, Taphoom MJB, Janzer RC, et al. Effects of radiotherapy with concomitant and adjuvant temozolomide versus radiotherapy alone on survival in glioblastoma in a randomised phase III study: 5-year analysis of the EORTC-NCIC trial. The Lancet Oncology 2009; 10 (5): 459-466.
19. Wick W, Platten M, Meisner C, Felsberg J, Tabatabai G, Simon M, et al. Temozolomide chemotherapy alone versus radiotherapy alone for malignant astrocytoma in the elderly: the NOA-08 randomised, phase 3 trial. Lancet Oncol 2012; 13: 707-715.
20. Malmstrôm A, Gronberg BH, Marosi C, Stupp R, Frappaz D, Schultz H, et al. Temozolomide versus standard 6-week radiotherapy versus hypofractionated radiotherapy in patients older 60 years with glioblastoma: the Nordic randomized, phase 3 trial. Lancet Oncol 2012; 13: 916-926.
21. Perry JR, Laperriere N, O'Callaghan CJ, Brandes AA, Menten J, Phillips C, et al. A phase III randomized controlled trial of short-course radiotherapy with or without concomitant and adjuvant temozolomide in elderly patients with glioblastoma. ASCO 2016; abstract LBA2.
22. Van Den Bent MJ, Erridge S, Vogelbaum MA, Nowak AK, Sanson M, Brandes AA, et al. Results of the interim analysis of the EORTC randomized phase III CATNON trial on concurrent and adjuvant temozolomide in anaplastic glioma without 1p/19q co-deletion: An Intergroup trial. ASCO 2016; abstract LBA2000.
23. Cairncross G, Wang M, Shaw E, Jenkins R, Brachman D, Buckner J, et al. **Phase III Trial of Chemora**diotherapy for Anaplastic Oligodendroglioma: Long-Term Results of RTOG 9402. J Clin Oncol 2013; 31 (3): 337-343.
24. Van den Bent MJ, Brandes AA, Taphoorn MJB, Kros JM, Kouwenhoven MCM, Delattre JY, et al. Adjuvant Procarbazine, Lomustine, and Vincristine Chemotherapy in Newly Diagnosed Anaplastic Oligodendroglioma: Long-Term Follow-Up of EORTC Brain Tumor Group Study 26951. J Clin Oncol 2013; 31 (3): 344-350.
25. Verhoeff JJC, Lavini C, van Linde ME, Stalpers LJA, Majoie CBLM, Reijneveld JC, et al. Bevacizumab and dose-intense temozolomide in recurrent high-grade glioma. Annals of Oncol 2010; 21: 1723-1727.
26. Vredenburgh JJ, Desjardins A, Herndon II JE, Dowell JM, Reardon DA, Quinn JA, et al. Phase II Trial of Bevacizumab and Irinotecan in Recurrent Malignant Glioma. Clin Cancer Res 2007; 13 (4): 1253-1259.
27. Rodríguez R. Marcadores moleculares como diagnóstico, factores pronósticos y predictivos de respuesta en los gliomas. Opción Médica 2014; (2) (4) 41: 5-10.
28. Yan H, Parsons DW, Jin G, McLendon R, Rasheed BA, Yuan W, et al. IDH1 and IDH2 mutations in gliomas. N Engl J Med 2009; 360: 765-773.
29. Hartmann C, Hentschel B, Wick W, Capper D, Felsberg J, Simon M, et al. Patients with IDH1 wild type anaplastic astrocytomas exhibit worse prognosis than IDH1-mutated glioblastomas, and IDH1 mutations status accounts for the unfavorable prognostic effect of higher age: implications for classification of gliomas. Acta Neuropathol 2010; 120: 707-718.
30. Weller M, Felsberg J, Hartmann C, Berger H, Steinbach JP, Schramm J, et al. Molecular predictors of progression free and overall survival in patients with newly diagnosed glioblastoma: a prospective translational study of the German Glioma Network. J Clin Oncol 2009; 27: 5743-5750.