Síndromes Paraneoplásicos Neurológicos

– Enfermedades autoinmunes en la intersección entre Neurología, Oncología e Inmunología –

L. Nicolás González Castro, MD, PhD

Departamento de Neurología
Massachusetts General Hospital, Harvard Medical School



Resumen: *Los síndromes neurológicos paraneoplásicos son un grupo de patologías asociadas a tumores fuera del sistema nervioso que tienen la capacidad de afectar a este sistema en todos sus niveles. Estos son causados por la respuesta inmunológica a antígenosdel sistema nervioso que son expresados ectópicamente en tumores.*

Anticuerpos dirigidos contra estos antígenos son habitualmente detectados en el plasma o LCR de pacientes con síndromes neurológicos paraneoplásicos, y ayudan a diagnosticar la enfermedad aunque no todos los anticuerpos tienen un rol patogénico.

El diagnóstico de estos síndromes puede anteceder al diagnóstico de cáncer, y la identificación de anticuerpos paraneoplásicos puede orientar la búsqueda de un tumor subyacente.

El tratamiento de los síndromes paraneoplásicos neurológicos se enfoca en el tratamiento del cáncer y la inmunosupresión para eliminar o modular la respuesta inmunológica.

Abstract: *The paraneoplastic neurological syndromes are a group of disorders associated with the presence of tumors outside the nervous system, but with the ability to affect this system at all its different levels. These syndromes are caused by the immune response to nervous system antigens ectopically expressed by tumors.*

The antibodies directed against these antigens can usually be detected in serum or CSF and are helpful in the diagnosis of particular syndromes, although not all known antibodies have a pathologic role.

The diagnosis of a paraneoplastic syndrome can precede the diagnosis of cancer, and detection of specific antibodies can guide the evaluation for an underlying tumor.

The treatment of paraneoplastic neurologic syndromes focuses on the treatment of the underlying cancer and the use of immunosupressants to modulate the immune response.

Palabras clave: neuro-oncología, síndromes paraneoplásicos, enfermedades autoinmunes, encefalitis límbica, síndromes miastenicos, inmunoterapia.
Key words: neuro-oncology, paraneoplastic syndromes, autoimmune diseases, limbic encephalitis, myasthenic syndromes, immunotherapy.

Introducción

En el año 1865 el médico francés Armand Trousseau realizó la primera descripción de lo que él llamo *phlegmasia alba dolens ("inflamación blanca dolorosa")* describiendo la trombosis asociada a ciertos tumores del aparato digestivo[1-3].

Mail: lngc@post.harvard.edu

Ésta es quizás la primer descripción de un *síndrome paraneoplásico: un conjunto de síntomas y signos asociado a efectos sistémicos de un tumor, mediados a través de substancias producidas por el tumor*[2].

En los más de 150 años que han transcurrido desde la descripción de Trousseau, decenas de síndromes paraneoplásicos han sido descriptos, con afecciones de diversos órganos y sistemas.

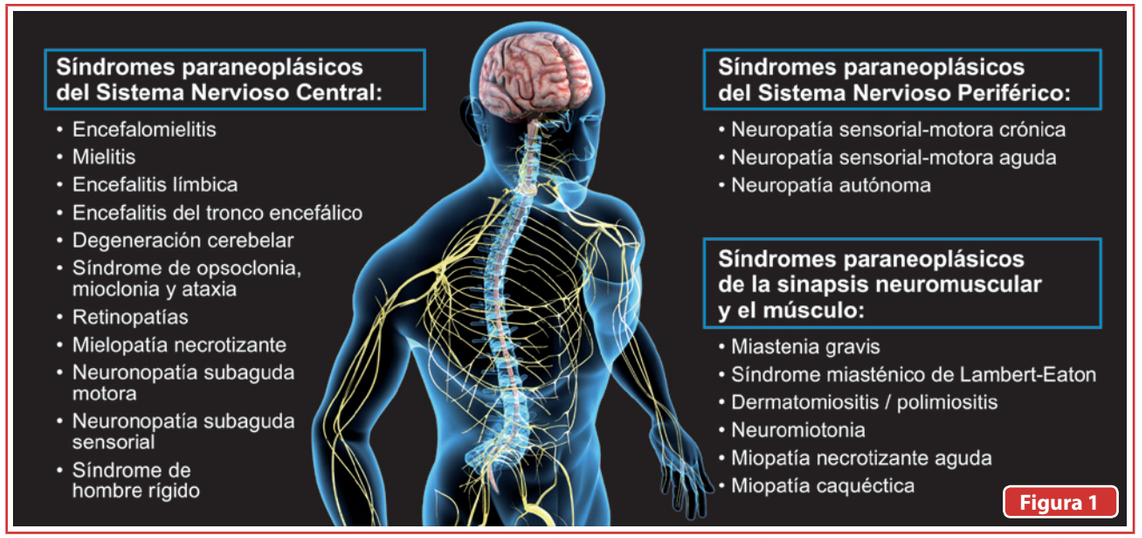

Síndromes paraneoplásicos del sistema nervioso. Los síndromes paraneoplásicos neurológicos pueden afectar la función del sistema nervioso desde la corteza cerebral hasta la sinapsis neuromuscular y el músculo mismo.

La presente revisión se enfocará en la descripción de los *síndromes paraneoplásicos que afectan el sistema nervioso*, tanto a nivel central como periférico.

Los *síndromes paraneoplásicos neurológicos* son un conjunto de patologías autoinmunes que pueden afectar distintas áreas del sistema nervioso, desde la corteza cerebral hasta la sinapsis neuromuscular y el músculo mismo[4].Como consecuencia, los pacientes afectados por un síndrome paraneoplásico neurológico pueden presentarse con manifestaciones sumamente diversas, que incluyen, entre otras:

- la ceguera progresiva,
- cambios en el comportamiento,
- alteraciones cognitivas,
- disquinesias,
- rigidez,
- convulsiones,
- déficits sensoriales y
- debilidad focal o difusa *(Ver Figura 1 y Tabla 1)*.

El presente artículo tiene como objetivo brindar una descripción general de los síndromes paraneoplásicos neurológicos, para ayudar a su reconocimiento, diagnóstico y tratamiento.

Mecanismos Patogénicos

Los mecanismos patogénicos de los síndromes paraneoplásicos neurológicos son un área de investigación activa. Se entiende que los mecanismos inmunológicos tienen un rol central ya que se ha establecido un rol claro de anticuerpos y linfocitos T en la patogénesis de muchos de estos síndromes.

Ésta respuesta inmunológica está dirigida a *antígenos que son expresados de manera ectópica por el tumor* y son generalmente expresados únicamente por el sistema nervioso[2,4-6]. Por razones no del todo entendidas, el sistema inmunológico identifica estos antígenos endógenos expresados en tumores como exógenos y despliega una respuesta inmunológica para eliminarlos[7]. En síntesis, ***los síndromes paraneoplásicos neurológicos, son síndromes autoinmunes.***

Los anticuerpos identificados en síndromes paraneoplásicos neurológicos se dividen en dos categorías, en base a la ubicación de los antígenos que generan la respuesta autoinmune:

- ***Anticuerpos dirigidos contra proteínas neuronales intracelulares (llamados anticuerpos paraneoplásicos clásicos)[8].***
- ***Anticuerpos dirigidos contra proteínas sinápticas o de la membrana celular[8].***

Anticuerpos dirigidos contra proteínas neuronales intracelulares

Estos incluyen a anticuerpos que han sido caracterizados completamente y cuya identificación confirma la presencia de un tumor subyacente.

Ejemplos de estos incluyen anticuerpos contra las proteínas Hu (Anti-Hu o anticuerpo nuclear anti-neuronal tipo 1, ANNA-1 por su sigla en inglés), Ri (Anti-Ri o anticuerpo nuclear anti-neuronal tipo 2, ANNA-2 por su sigla en inglés), Yo (Anti-Yo o anticuerpo citoplasmático de la célula de Purkinje tipo 1 [PCA-1]), amphyphysin, Ma2, Tr, CRMP-5 y recoverina[9].

Tabla 1 **Presentación clínica de algunos síndromes paraneoplásicos neurológicos representativos**

Area del Sistema Nervioso Afectada	Síndrome Neurológico	Presentación Clínica
Sistema Nervioso Central	***Encefalitis con anticuerpos Anti-NMDAR***	Síndrome caracterizado por alteraciones del comportamiento y alucinaciones, progresando a convulsiones (a veces con status epiléptico), disautonomia y falla respiratoria. El síndrome afecta mayoritariamente a mujeres (80%) de entre 10 y 40 años[10,12,55]. El EEG revela enlentecimiento difuso en el rango delta, con actividad beta superpuesta[4,41].
	Degeneración cerebelar	Síndrome de degeneración cerebelar difusa y progresiva, caracterizado por ataxia ocular, de extremidades y de torso[4,29]. Alta asociación con el síndrome miastenico de Lambert-Eaton y el cáncer de pulmón[34].
	Síndrome de hombre rígido	El síndrome se presenta con rigidez progresiva de los músculos centrales y de la extremidades. Los pacientes habitualmente experimentan espasmos dolorosos recurrentes que pueden ser sumamente incapacitantes[4,8].
Ganglios espinales o nervios periféricos	***Neuropatía autónoma autoinmune***	Síndrome cuya presentación incluye disfunción del sistema nervioso autónomo difusa, incluyendo hipotensión, anhidrosis, sequedad de ojos y boca, disfunción sexual, dismotilidad gastrointestinal, arritmias[4,56]. Generalmente asociada a timomas.
	Neuropatías asociadas a gammapatías monoclonales	Neuropatías caracterizadas por perdida sensorial y motora periférica progresiva, generalmente distal[56]. Esta patología puede estar asociada a gammapatías monoclonales de significado incierto *(MGUS)*, y generalmente ocurre en adultos mayores de 60 años[27].
Sinapsis Neuromuscular	***Miastenia Gravis (MG)***	Síndrome caracterizado por la *debilidad muscular fatigable*. La presentación inicial generalmente revela los efectos de la debilidad de músculos inervados por pares craneales *(ptosis, diplopía, disfagia, disartria, debilidad del cuello).* Generalmente asociada a timomas[4,26,29].
	Síndrome miasténico de Lambert-Eaton	Síndrome caracterizado por la debilidad muscular progresiva, habitualmente acompañada por sequedad de ojos y boca, y disfunción sexual. La debilidad afecta a los miembros superiores más que a los inferiores, y a diferencia que en la MG, mejora con la actividad. Generalmente asociado a cáncer de pulmón de células pequeñas[4,26,29].
Músculo	***Dermatomiositis***	Miopatía inflamatoria caracterizada por dolor muscular, debilidad proximal y elevación de enzimas musculares. El 29% de los pacientes con dermatomiositis tienen tumores, generalmente de mama, ovario o vejiga urinaria[4,41,57].

Los anticuerpos dirigidos contra estas proteínas son marcadores asociados al correspondiente síndrome paraneoplásico *(Ver Tabla 2)*, pero en la mayoría de estos síndromes, el mecanismo patogénico se entiende mediado por linfocitos T citotóxicos[8]. La presencia de estos anticuerpos indica la etiología paraneoplásica de un síndrome neurológico, y en muchos casos puede focalizar la búsqueda de un tumor oculto *(por ejemplo, el linfoma de Hodgkin en la degeneración cerebelar paraneoplásica con anticuerpos Anti-Tr).*

Anticuerpos dirigidos contra proteínas sinápticas o de la membrana celular

En casos de encefalitis límbica, por ejemplo, podemos encontrar anticuerpos contra el receptor N-metil-D-aspartato (NMDA)[10-12] o el receptor de ácido α-amino-3-hidroxi-5-metilo-4-isoxazolpropiónico (AMPA)[5,13,14], ambos normalmente activados por glutamato. Estos anticuerpos tienen acción patogénica directa contra estos receptores[10-11]. Otros anticuerpos en este grupo:

- Anticuerpos contra canales iónicos de calcio voltaje-dependientes tipo P/Q en el síndrome miasténico de Lambert-Eaton (LEMS)[15-16]
- Anticuerpos contra receptores de acetilcolina en la miastenia gravis[15-16]
- Anticuerpos contra receptores de acetilcolina ganglionicos en la neuropatía autonómica[17]
- Anticuerpos contra los receptores de acido gama-aminobutírico A (GABA-A) en la encefalopatía con epilepsia refractaria[18]

A la fecha, los anticuerpos con una actividad patogénica directa sobre los antígenos neuronales o neuromusculares se han identificado solamente en algunas enfermedades de los nervios periféricos o de la sinapsis neuromuscular, o en encefalitis autoinmunes con anticuerpos que atacan a antígenos de la membrana celular o proteínas sinápticas[4,8].

Los anticuerpos también tienen un rol importante en la patogenia de la versión paraneoplásica del síndrome de hombre rígido (asociada con anticuerpos contra la proteína amphiphysin) y en la dermatomiositis paraneoplásica[8,19,20].

La detección de estos anticuerpos no necesariamente implica la presencia de un tumor subyacente, ya que en algunos casos éstos anticuerpos pueden estar presentes en condiciones autoinmunes no paraneoplásicas[8].

También es importante destacar que existe evidencia de que en algunas ocasiones, en los síndromes paraneoplásicos neurológicos donde no se identifica un tumor subyacente, es porque ha existido la eliminación a través de la respuesta inmunológica de las células tumorales[21].

De acuerdo con este hallazgo, algunos estudios documentan tumores más circunscriptos y de mejor prognosis en pacientes con cáncer de pulmón que han desarrollado una respuesta inmunológica a los antígenos tumorales[21-23].

Epidemiología

Los síndromes paraneoplásicos neurológicos tienen una incidencia que varía con el síndrome y el tipo de tumor. Los síndromes más comunes son el síndrome miasténico de Lambert-Eaton(LEMS), el cual afecta aproximadamente al 3.8% de los pacientes con cáncer de pulmón de células pequeñas (SCLC, por su sigla en inglés)[24], y la miastenia gravis (MG), que afecta aproximadamente al 39% de los pacientes con timoma[25].

Uno o más síndromes paraneoplásicos neurológicos están presentes en aproximadamente el 9.4% de los pacientes con cáncer de pulmón de células pequeñas (mayoritariamente LEMS, neuropatía sensorial, y encefalitis límbica) [2,24]. Para el resto de los tumores sólidos la incidencia es bastante menor a 1%[2,26].

Las *neuropatías periféricas paraneoplásicas* afectan a entre un 5 y un 15% de los pacientes con cánceres de células plasmáticas asociados con gammapatías monoclonales malignas[2,27].

Más del 50% de los pacientes con la presentación osteoesclerotica del *mieloma múltiple* desarrollan una neuropatía periférica motora de origen paraneoplásico[27].

Los pacientes con mieloma *(generalmente la presentación osteoesclerotica)* pueden desarrollar una neuropatía sensorial-motora simétrica severa con atrofia muscular asociada al síndrome de polineuropatía, organomegalia, endocrinopatía, proteína M, y cambios en la piel *(POEMS, por su sigla en inglés)*[27,28].

Criterios de Diagnóstico

Los criterios para el diagnostico de síndromes paraneoplásicos neurológicos han sido establecidos por un panel internacional de expertos[29]. Estos criterios dividen a los pacientes con un potencial síndrome paraneoplásico en pacientes con diagnostico establecido o diagnóstico posible.

Los síndromes con ***diagnóstico establecido*** incluyen[29]:

- La presencia de un síndrome neurológico *"clásico"* y un diagnostico de cáncer establecido dentro de los cinco años del diagnostico del síndrome neurológico. Un síndrome clásico se define como un síndrome neurológico paraneoplásico frecuentemente asociado con cáncer. Estos incluyen la encefalomielitis, la encefalitis límbica, la degeneración cerebelar

subaguda, el síndrome de opsoclonia-mioclonia, la neuronopatía sensorial subaguda, la pseudo-obstrucción gastrointestinal crónica, el síndrome miasténico de Lambert-Eaton, y la dermatomiositis.

- Un síndrome neurológico *"no-clásico"* que se resuelve o mejora significativamente luego del tratamiento del tumor sin tratamiento con inmunoterapia, entendiéndose que el síndrome no es susceptible a remisión espontanea.
- Un síndrome neurológico *("clásico" o "no-clásico")* con anticuerpos bien caracterizados y sin diagnostico de cáncer. Anticuerpos bien caracterizados son aquellos dirigidos contra antígenos conocidos y que han sido identificados por múltiples estudios, (*Ver Tabla 2*). Los anticuerpos bien caracterizados incluyen a los anticuerpos contra Hu, CV2, Ri, Yo, Tr, Ma2 y amphiphysin.

Los síndromes con ***diagnóstico posible*** incluyen[29]:

- Un síndrome *"clásico"* según la definición previa, sin identificación de anticuerpos paraneoplásicos o un tumor subyacente, pero con alto riesgo de un tumor subyacente.
- Un síndrome neurológico *("clásico" o "no-clásico")* con anticuerpos parcialmente caracterizados (aquellos cuyos antígenos son desconocidos o los candidatos a antígenos requieren estudios adicionales para su confirmación; anticuerpos parcialmente caracterizados, *Ver Tabla 2*) y sin un tumor subyacente identificado.
- Un síndrome neurológico "no-clásico", sin anticuerpos paraneoplásicos pero con un tumor identificado dentro de los dos años del diagnóstico del síndrome neurológico.

Estudios de Paraclínica

Además del reconocimiento clínico de un síndrome paraneoplásico neurológico, los estudios de paraclínica son críticos para establecer el diagnostico. Los estudios paraclínicos de relevancia en los síndromes paraneoplásicos neurológicos incluyen:

- Detección de Anticuerpos
- Análisis del Liquido Cefalorraquídeo (LCR)
- Estudios de Imagenología
- Estudios Electrofisiológicos

Detección de Anticuerpos

Los anticuerpos contra antígenos intracelulares bien caracterizados *(anticuerpos paraneoplásicos clásicos)* son habitualmente detectados en plasma. Solo en algunas circunstancias son estos anticuerpos detectados en el liquido cefalorraquídeo (LCR) y no en plasma[4,8,30].

Por el contrario, los anticuerpos contra antígenos de la membrana celular o proteínas sinápticas *(anticuerpos asociados con encefalitis con o sin asociación con el cáncer)* frecuentemente ocurren solo en LCR, aunque algunas veces también pueden ser detectados en plasma. Por ejemplo, en aproximadamente 15% de pacientes con encefalitis con anticuerpos contra el receptor NMDA, los anticuerpos son detectables en LCR pero no en plasma. Cuando hay sospecha de un síndrome con anticuerpos contra receptores NMDA, AMPA o GABA, entre otros *(Ver Tabla 2)*, la detección de estos anticuerpos en el LCR debe ser incluida en la evaluación[12,31].

Algunos elementos para tener en cuenta en relación a la detección de anticuerpos y su interpretación:

- Si bien los anticuerpos contra canales de calcio en pacientes con LEMS, contra receptores de acetilcolina en miastenia gravis, y en la mayoría de las encefalitis asociadas a anticuerpos contra receptores u otras proteínas de membrana están asociados a síndromes específicos, la presencia de estos anticuerpos no establece directamente una causa paraneoplásica[16,24,29].
- En el síndrome de hombre rígido, los pacientes con anticuerpos contra la decarboxylasa de ácido glutámico (GAD) raramente tienen cáncer, mientras que los que tienen anticuerpos contra la amphiphysin generalmente si tienen cáncer de pulmón[19,20].
- El plasma de pacientes con cáncer sin síndromes neurológicos paraneoplásicos diagnosticados puede tener anticuerpos paraneoplásicos pero generalmente a niveles bajos[21,23,24].
- Diferentes anticuerpos pueden ser asociados con el mismo síndrome paraneoplásico, y al mismo tiempo un mismo anticuerpo puede estar asociado con diferentes síndromes[4,8,32].
- Múltiples anticuerpos paraneoplásicos pueden estar presentes en un mismo paciente, particularmente si el cáncer es cáncer de pulmón de células pequeñas (SCLC)[24].

Como ha sido mencionado, los anticuerpos paraneoplásicos bien caracterizados pueden ser encontrados en pacientes con cáncer sin un síndrome neurológico, o en pacientes con síndromes neurológicos pero sin un cáncer diagnosticado[32]. Sin embargo, los anticuerpos paraneoplásicos bien caracterizados *(Ver Tabla 2)*, raramente ocurren en individuos sin cáncer[33].

La presencia de anticuerpos paraneoplásicos debe promover la búsqueda de un tumor subyacente.

La detección de anticuerpos paraneoplásicos puede facilitar el diagnostico de múltiples síndromes paraneoplásicos en un mismo paciente. Por ejemplo, los pacientes con cáncer de pulmón SCLC y degeneración cerebelar paraneoplásica desarrollan el síndrome miasténico de Lambert-Eaton con una frecuencia más alta que la esperada en pacientes que tienen únicamente el diagnostico de SCLC[34]. Dado

Tabla 2 **Antígenos de anticuerpos paraneoplásicos, síndromes neurológicos y cánceres asociados[4-6,9,18,30,50]**

En rojo se listan antígenos con anticuerpos bien caracterizados, en azul aquellos con anticuerpos parcialmente caracterizados. En verde se listan anticuerpos que pueden ocurrir con o sin un tumor subyacente.

Antígenos	Síndrome Neurológico	Cáncer Asociado
Hu (ANNA-1)	Encefalomielitis de corteza cerebral, encefalitis límbica, encefalitis del tronco encefálico, degeneración cerebelar, neuronopatía sensorial, mielitis, disfunción autonómica.	Cáncer de pulmón de células pequeñas (SCLC)
Yo (PCA-1)	Degeneración cerebelar	Tumores ginecológicos y de mama
Ri (ANNA-2)	Degeneración cerebelar, encefalitis del tronco encefálico, opsoclonia-mioclonia	Cáncer de pulmón SCLC; tumores ginecológicos y de mama
Tr (DNER)	Degeneración cerebelar	Linfoma de Hodgkin
CV2/CRMP5	Encefalomielitis, degeneración cerebelar, corea, neuropatía periférica	Cáncer de pulmón SCLC, timoma
MA1/MA2	Encefalomielitis límbica, hipotalámica y del tronco encefálico	Tumores de células germinales en testículos, cáncer de pulmón
Amphiphysin	Síndrome de hombre rígido	Cáncer de pulmón, cáncer de mama
Recoverina	Retinopatía asociada al cáncer	Cáncer de pulmón SCLC
Antígenos de la retina (rhodopsin, transducin-b)	Retinopatía asociada al melanoma	Melanoma
Zic 4	Degeneración cerebelar	Cáncer de pulmón SCLC
ANNA-3	Neuronopatía sensorial, encefalomielitis	Cáncer de pulmón SCLC
PCA2	Encefalomielitis, degeneración cerebelar	Cáncer de pulmón SCLC
VGCC	Síndrome miasténico de Lambert-Eaton	Cáncer de pulmón SCLC
AChR	Miastenia gravis	Timoma
NMDAR	Encefalitis límbica	Teratoma
AMPAR	Encefalitis límbica	Cáncer de mama, pulmón o timoma
GABA(A)R	Encefalopatía, epilepsia refractaria	Timoma
GABA(B)R	Epilepsia, encefalitis límbica	Cáncer de pulmón SCLC
LGI1	Encefalitis límbica, convulsiones distónicas facio-braquiales	Timoma, Cáncer de pulmón SCLC
Caspr2	Síndrome de Morvan, neuromiotonía	Timoma
nAChR	Pseudo disautonomia subaguda	Cáncer de pulmón SCLC
GlyR	Encefalomielitis con espasmos musculares, rigidez, mioclono	Cáncer de pulmón
mGluR5	Encefalitis límbica, prosopagnosia	Linfoma de Hodgkin
mGluR1	Degeneración cerebelar	Linfoma de Hodgkin
TIF1	Dermatomiositis	Cáncer de mama, ovario o vejiga

que la presencia de las dos enfermedades es altamente incapacitante, y que el LEMS habitualmente responde a tratamiento, todos los pacientes con SCLC y degeneración cerebelar paraneoplásica deben ser estudiados por un posible diagnostico de LEMS. En casi todos los pacientes con LEMS, los reflejos de las extremidades inferiores están ausentes; reapareciendo a veces después de la actividad física[15]. Otra asociación de relevancia es la aparición de LEMS en aproximadamente 6% de los pacientes con encefalomielitis paraneoplásica asociada a anticuerpos contra la proteína Hu[24].

El diagnóstico de un síndrome paraneoplásico puede ser particularmente difícil en pacientes con cáncer y síntomas neurológicos en los cuales anticuerpos paraneoplásicos no son detectados. La ausencia de anticuerpos no excluye el diagnostico de un síndrome paraneoplásico. Ante la ausencia de anticuerpos en plasma, otros estudios pueden ayudar a establecer el diagnóstico.

Análisis del Líquido Cefalorraquídeo (LCR)

Aunque la mayoría de los anticuerpos asociados con síndromes paraneoplásicos neurológicos pueden ser detectados en plasma[35], las excepciones incluyen algunos pacientes con anticuerpos anti-Tr o pacientes con anticuerpos contra proteínas de membrana en el neuropilo del hipocampo[36,37]. En éstos últimos *(por ejemplo, en la encefalitis con anticuerpos contra el receptor NMDA)*, la punción lumbar y la búsqueda de anticuerpos en el liquido cefalorraquídeo (LCR) es esencial,ya que la detección de anticuerpos en plasma puede ser negativa o los niveles de anticuerpos en LCR pueden ser mucho más altos[35].

El análisis del LCR en la evaluación diagnostica de un síndrome neurológico paraneoplásico también es de utilidad de dos maneras adicionales:

- La combinación de un examen citológico sin detección de células malignas, y la ausencia de un aumento en la señal meníngea en IRM ayudan a excluir la carcinomatosisleptomeníngea.
- Cambios inflamatorios (por ejemplo, pleocitosis, elevación de inmunoglobulinas o bandas oligoclonales) sugieren la presencia de una causa inflamatoria o inmuno-mediada[38].

Estudios de Imagenología

Las imágenes de resonancia magnética (IRM) pueden asistir en el diagnostico de la *encefalitis límbica* dado que los lóbulos temporales mediales, donde se localiza la mayor parte de la patología, frecuentemente demuestran un aumento en la señal en las imágenes T2 o en las imágenes de recuperación invertida con atenuación de fluidos (FLAIR), y ocasionalmente pueden también demostrar absorción de contraste[4,31].

Los pacientes con degeneración cerebelar paraneoplásica pueden desarrollar signos de atrofia detectables por IRM meses antes de la presentación de síntomas.

Sin embargo, para la mayoría de los síndromes paraneoplásicos, las imágenes de resonancia magnética son normales o presentan hallazgos no específicos.

La tomografía por emisión de positrones(TEP) con fluorodesoxiglucosa (FDG-TEP) puede identificar ocasionalmente aumento en el metabolismo en los lóbulos temporales mediales en la encefalopatía límbica[39], o en el cerebelo en pacientes con degeneración cerebelar paraneoplásica[40].

Aunque los síndromes paraneoplásicos son mayoritariamente diagnosticados en la presencia de un tumor previamente diagnosticado, no es poco común que se diagnostique un síndrome paraneoplásico antes del diagnóstico de cáncer[32,41].

El síndrome clínico y la detección de anticuerpos paraneoplásicos puede sugerir la presencia de un tumor subyacente, invocando estudios adicionales *(Ver Tabla 2)*[4,32].

En la mayoría de los casos, el tumor se descubre por tomografía computada (TC) de tórax, abdomen y pelvis. Estudios adicionales, como la mamografía, IRM de mama, o ecografía pélvica o de testículos, son indicados cuando corresponde de acuerdo al síndrome clínico y la detección de anticuerpos específicos, o ante la presencia de factores de riesgo[41].

La tomografía por emisión de positrones (FDG-TEP) es útil para demonstrar cánceres ocultos o metástasis pequeñas[39,41,42]. La sensibilidad y la especificidad de la FDG-TEP se ha medido en 80% y 67%, comparadas con 30% y 71%, respectivamente, en la tomografía computada[43]. La combinación de ambos estudios aumenta la sensibilidad y la precisión en el diagnóstico de tumores[42].

Una FDG-TEP negativa no necesariamente excluye el diagnóstico de un tumor subyacente. El uso de otras modalidades de imagen (IRM, ecografía) o la repetición de la FDG-TEP después de varios meses, pueden ayudar a identificar un tumor subyacente.

La recomendación de un grupo de estudio del 2010 recomienda repetir estudios de imágenes dentro de 3 a 6 meses después de una evaluación inicial negativa, y la repetición de vigilancia cada 6 meses hasta 4 años, si los estudios continúan siendo negativos[41]. En LEMS, la repetición de estudios por hasta 2 años es suficiente.

Estudios Electrofisiológicos

Algunos síndromes paraneoplásicos del sistema nervioso periférico y del músculo están asociados a hallazgos electrofisiológicos característicos en la electromiografía (EMG)[27]. Estos incluyen el LEMS, la miastenia gravis, la

neuromiotonia y la dermatomiositis. Sin embargo, estos hallazgos pueden estar presentes también cuando no hay un tumor subyacente[27].

Además de la electromiografía, la electroencefalografía (EEG) puede ser de utilidad en el diagnostico de síndromes paraneoplásicos neurológicos, como lo es en el diagnostico de la encefalitis con anticuerpos anti-NMDAR[4,44]. Los hallazgos electrofisiológicos que apoyan el diagnóstico del síndrome ayudan a dirigir la búsqueda subsecuente de un tumor *(por ejemplo, cáncer de pulmón de células pequeñas en LEMS, timoma en miastenia gravis, teratoma en encefalitis con anticuerpos anti-NMDAR, etc.) (Ver Tabla 2).*

Tratamiento y Pronóstico

En virtud de que los mecanismos patogénicos de los síndromes paraneoplásicos neurológicos son inmunológicos, los esquemas de tratamiento se enfocan en dos áreas:

- la eliminación de la fuente antigénica (a través de la resección o tratamiento del tumor con quimioterapia o radioterapia), y
- la inmunosupresión.

La efectividad de la respuesta depende del esquema de tratamiento y del síndrome especifico[2,4,12,45].

Como regla general, los síndromes paraneoplásicos con anticuerpos contra antígenos intracelulares *(anticuerpos paraneoplásicos clásicos),* en los cuales el mecanismo patogénico se cree asociado a una respuesta inmunológica con linfocitos T citotóxicos*(no por los anticuerpos asociados a su diagnóstico),* tienen una respuesta al tratamiento limitada en comparación con la de los síndromes asociados a anticuerpos contra proteínas de membrana, en los cuales el mecanismo patogénico es mediado por anticuerpos[2,4,45,46].

Síndromes con buena respuesta al tratamiento

Dentro de este grupo encontramos a la miastenia gravis o el LEMS paraneoplásicos. Como ha sido mencionado previamente, en estos síndromes es importante investigar la presencia de tumor subyacente y si es detectado tratarlo.

El tratamiento de inmunosupresión con corticosteroides, azatioprina y micofenolato es efectivo para el control de síntomasy la prevención de una crisis[15,27].

Ante una crisis en éstas enfermedades, el intercambio de plasma *(plasmaféresis)* o la infusión de inmunoglobulina intravenosa *(Ig I/V)* son opciones efectivas para suprimir la respuesta inmune y mejorar el estado neurológico[15,47].

Bibliografía

sigue

1. Pearce JMS. Armand Trousseau - some of his contributions to neurology. J HistNeurosci. 2002;11(2):125-135. doi:10.1076/jhin.11.2.125.15198.
2. Darnell RB, Posner JB. Paraneoplastic Syndromes. Vol 1st Editio. New York, New York: Oxford University Press; 2011.
3. Varki A. Trousseau's syndrome: Multiple definitions and multiple mechanisms. Blood. 2007;110(6):1723-1729. doi:10.1182/blood-2006-10-053736.
4. Lancaster E. Paraneoplastic disorders. Continuum (MinneapMinn). 2015;21(2 Neuro-oncology):452-475. doi:10.1212/01.CON.0000464180.89580.88.
5. Rosenfeld MR, Dalmau J. Diagnosis and management of paraneoplastic neurologic disorders. Curr Treat Options Oncol. 2013;14(4):528-538. doi:10.1007/s11864-013-0249-1.
6. Rosenfeld MR, Dalmau JO. Paraneoplastic disorders of the CNS and autoimmune synaptic encephalitis.Continuum (MinneapMinn). 2012;18(2):366-383. doi:10.1212/01.CON.0000413664.42798.aa.
7. Savage PA, Leventhal DS, Malchow S. Shaping the repertoire of tumor-infiltrating effector and regulatory T cells. Immunol Rev. 2014;259(1):245-258. doi:10.1111/imr.12166.
8. Graus F, Saiz A, Dalmau J. Antibodies and neuronal autoimmune disorders of the CNS. J Neurol. 2010;257(4):509-517. doi:10.1007/s00415-009-5431-9.
9. Adamus G. Latest updates on antiretinal autoantibodies associated with vision loss and breast cancer. InvestOphthalmol Vis Sci. 2015;56(3):1680-1688. doi:10.1167/iovs.14-15739.
10. González-Valcárcel J, Rosenfeld MR, Dalmau J. Diagnóstico diferencial en la encefalitis por anticuerpos contra el receptor NMDA. Neurologia. 2010. doi:10.1016/j.nrl.2010.03.007.
11. Shimazaki H. Clinical Aspects of Anti-NMDA Receptor Encephalitis. In: Hayasaka D, ed. Pathogenesis of Encephalitis. Vol Rijeka, Croatia: InTech; 2011:255-266.
12. Dalmau J, Lancaster E, Martinez-Hernandez E, et al. Clinical experience and laboratory investigations in patients with anti-NMDAR encephalitis. Lancet Neurol. 2010;10:63-74. doi:10.1016/S1474-4422(10)70253-2.
13. Irani SR, Bien CG, Lang B. Autoimmune epilepsies. CurrOpin Neurol. 2011;24(2):146-153. doi:10.1097/WCO.0b013e3283446f05.
14. Toledano M, Pittock SJ. Autoimmune epilepsy. Semin Neurol. 2015;35:245-258. doi:10.1055/s-0035-1552625.
15. Spillane J, Beeson DJ, Kullmann DM. Myasthenia and related disorders of the neuromuscular junction. J NeurolNeurosurg Psychiatry. 2010;81(8):850-857. doi:10.1136/jnnp.2008.169367.
16. Skeie GO, Apostolski S, Evoli A, et al. Guidelines for treatment of autoimmune neuromuscular transmission disorders. Eur J Neurol. 2010;17(7):893-902. doi:10.1111/j.1468-1331.2010.03019.x.
17. Vernino S, Low PA, Fealey RD, Stewart JD, Farrugia G, Lennon VA. Autoantibodies to ganglionic acetylcholine receptors in autoimmune autonomic neuropathies. N Engl J Med. 2000;343(12):847-855. doi:10.1056/NEJM200009213431204.
18. Simabukuro MM, Petit-Pedrol M, Castro LH, et al. GABAA receptor and LGI1 antibody encephalitis in a patient with thymoma.NeurolNeuroimmunolNeuroinflammation. 2015;2(2):e73. doi:10.1212/NXI.0000000000000073.
19. Panzer J, Dalmau J. Movement disorders in paraneoplastic and autoimmune disease. CurrOpinNeurol. 2011;24(4):346-353. doi:10.1097/WCO.0b013e328347b307.
20. Ariño H, Höftberger R, Gresa-Arribas N, et al. Paraneoplastic Neurological Syndromes and Glutamic Acid Decarboxylase Antibodies. JAMA Neurol. 2015;72(8):1-8. doi:10.1001/jamaneurol.2015.0749.
21. Zaborowski MP, Michalak S. Cell-mediated immune responses in paraneoplastic neurological syndromes. Clin Dev Immunol. 2013;2013:630602. doi:10.1155/2013/630602.

También en este grupo, las encefalitis asociadas a anticuerpos contra antígenos de membrana, como la encefalitis con anticuerpos contra los receptores NMDA, AMPA, GABA-B o la proteína LGI1, entre otras, también tienen una buena respuesta a los tratamientos de inmunosupresión[2,4,46].

Estas patologías son habitualmente tratadas con inmunoterapias de primera línea *(corticosteroides intravenosos, plasmaféresis o Ig I/V)*[12,48,49]. Ante la falta de respuesta a terapias de primera línea, terapias de segunda línea como el rituximab o la ciclofosfamida pueden ser usadas[12,45,50].

Es importante notar que el primero puede demorar semanas en producir un efecto clínico, y que el segundo puede causar infertilidad, lo que debe ser tenido en cuenta ya que muchos de los pacientes con encefalitis paraneoplásica están en edad reproductiva.

Síndromes con respuesta intermedia o baja al tratamiento

En este grupo encontramos a las neuropatías periféricas paraneoplásicas y a los síndromes paraneoplásicos clásicos asociados con anticuerpos contra antígenos intracelulares.

En las neuropatías periféricas, aunque generalmente no se detecten anticuerpos, se puede detectar evidencia de actividad inflamatoria *(pleocitosis o elevación en el nivel de proteína en el LCR, presencia de infiltración inflamatoria en biopsias de nervio)* que puede responder al intercambio de plasma, la Ig I/V y el rituximab,particularmente para aquellas neuropatías que son desmielinizantes[27,51,52].

En los síndromes paraneoplásicos asociados con anticuerpos contra antígenos intracelulares[46], como la degeneración cerebelar paraneoplásica, algunas encefalitis límbicas, la encefalomielitis y la retinopatía paraneoplásica, el esquema de eliminar los anticuerpos del plasma con intercambio de plasma o Ig I/V usualmente no es efectivo.

Las inmunoterapias enfocadas a los mecanismos mediados por linfocitos T *(como el rituximab o la ciclofosfamida, que reducen la presentación de antígeno en linfocitos B a linfocitos T)* deben ser considerados de manera temprana[53,54]. El tratamiento de un tumor subyacente y la inmunoterapia pueden resultar en una estabilización de la enfermedad o una mejora parcial pero, rara vez la mejora se da en el grado que se ha evidenciado en los síndromes asociados a anticuerpos contra proteínas de membrana.

Un principio general a ser observado es que en los síndromes paraneoplásicos el tratamiento oncológico temprano y el tratamiento con inmunoterapia pueden ser beneficiosos si son implementados durante la fase

Bibliografía

sigue

22. Gozzard P, Chapman C, Vincent A, Lang B, Maddison P. Novel Humoral Prognostic Markers in Small-Cell Lung Carcinoma: A Prospective Study. PLoS One. 2015;10(11):e0143558. doi:10.1371/journal.pone.0143558.
23. Chung C, Park D II, Kim SY, et al. Spontaneous regression of non-small cell lung cancer that progressed after multiple chemotherapies: A case report. Thorac cancer. 2015;6(6):805-807. doi:10.1111/1759-7714.12221.
24. Gozzard P, Woodhall M, Chapman C, et al. Paraneoplastic neurologic disorders in small cell lung carcinoma: A prospective study. Neurology. 2015;85(3):235-239. doi:10.1212/WNL.0000000000001721.
25. Safieddine N, Liu G, Cuningham K, et al. Prognostic factors for cure, recurrence and long-term survival after surgical resection of thymoma. J ThoracOncol. 2014;9(7):1018-1022. doi:10.1097/JTO.0000000000000215.
26. Rudnicki SA, Dalmau J. Paraneoplastic syndromes of the spinal cord, nerve, and muscle. Muscle Nerve. 2000;23(12):1800-1818. http://www.ncbi.nlm.nih.gov/pubmed/11102903. Accessed April 13, 2016.
27. Amato AA, Dumitru D. Acquired Neuropathies. In: Electrodiagnostic Medicine. Vol 2nd ed. Philadelphia, Pennsylvania: Hanley &Belfus; 2002:939-1041.
28. Dispenzieri A, Buadi FK. A review of POEMS syndrome.Oncology (Williston Park). 2013;27(12):1242-1250. http://www.ncbi.nlm.nih.gov/pubmed/24624542. Accessed April 13, 2016.
29. Graus F, Delattre JY, Antoine JC, et al. Recommended diagnostic criteria for paraneoplastic neurological syndromes. J NeurolNeurosurgPsychiatry. 2004;75(8):1135-1140. doi:10.1136/jnnp.2003.034447.
30. Cervantes-Arriaga A, Vargas-Cañas S, Rodriguez-Violante M. Uso clínico de autoanticuerpos en neurología. RevNeurol. 2008;47(2):89-98.
31. Ramos-Rivas M, Rojas-Velasco G, Acuña-Hidalgo R, Márquez-Valero O a., Arellano-Bernal RH, Castro-Martínez E. Encefalitis límbica paraneoplásica: una entidad de difícil diagnóstico. RevNeurol. 2009;48(6):311-316. doi:rn2008473 [pii].
32. Horta ES, Lennon VA, Lachance DH, et al. Neural autoantibody clusters aid diagnosis of cancer. Clin cancer Res. 2014;20(14):3862-3869. doi:10.1158/1078-0432.CCR-14-0652.
33. Monstad SE, Storstein A, Dørum A, et al. Yo antibodies in ovarian and breast cancer patients detected by a sensitive immunoprecipitation technique. Clin Exp Immunol. 2006;144(1):53-58. doi:10.1111/j.1365-2249.2006.03031.x.
34. Mason WP, Graus F, Lang B, et al. Small-cell lung cancer, paraneoplastic cerebellar degeneration and the Lambert-Eaton myasthenic syndrome. Brain. 1997;120 (Pt 8:1279-1300. http://www.ncbi.nlm.nih.gov/pubmed/9278623. Accessed April 13, 2016.
35. McKeon A, Pittock SJ, Lennon VA. CSF complements serum for evaluating paraneoplastic antibodies and NMO-IgG. Neurology. 2011;76(12):1108-1110. doi:10.1212/WNL.0b013e318211c379.
36. Bernal F, Shams'ili S, Rojas I, et al. Anti-Tr antibodies as markers of paraneoplastic cerebellar degeneration and Hodgkin's disease. Neurology. 2003;60(2):230-234. http://www.ncbi.nlm.nih.gov/pubmed/12552036. Accessed April 13, 2016.
37. Vitaliani R, Mason W, Ances B, Zwerdling T, Jiang Z, Dalmau J. Paraneoplastic encephalitis, psychiatric symptoms, and hypoventilation in ovarian teratoma. Ann Neurol. 2005;58(4):594-604. doi:10.1002/ana.20614.
38. Psimaras D, Carpentier AF, Rossi C. Cerebrospinal fluid study in paraneoplastic syndromes. J NeurolNeurosurg Psychiatry. 2010;81(1):42-45. doi:10.1136/jnnp.2008.159483.
39. Probasco JC, Benavides DR, Ciarallo A, et al. Electroencephalographic and fluorodeoxyglucose-positron emission tomography correlates in anti-N-methyl-d-aspartate receptor autoimmune encephalitis. Epilepsy Behav case reports. 2014;2:174-178. doi:10.1016/j.ebcr.2014.09.005.

de progresión de síntomas y no una vez que hay déficits estables[2,46,53].

La falla en el tratamiento se debe habitualmente a daño neuronal irreversible que ha ocurrido antes de que los tratamientos sean instituidos.

Finalmente es importante destacar que una vez establecido el diagnóstico, la medición periódica de los niveles de anticuerpos paraneoplásicos generalmente no es de utilidad clínica, ya que éstos niveles no tienen buena correlación con la actividad de la enfermedad o la respuesta al tratamiento[12,45].

Conclusión

Los síndromes neurológicos paraneoplásicos son un grupo de enfermedades causadas por mecanismos inmunológicos asociados a la presencia de antígenos tumorales.

Estos pueden afectar al sistema nervioso, tanto a nivel central como periférico, con efectos que van desde la corteza cerebral hasta la sinapsis neuromuscular y el músculo mismo *(Ver Figura 1)*.

Estos síndromes resultan de la respuesta inmunológica a antígenos del sistema nervioso que son expresados ectópicamente en tumores.

Anticuerpos dirigidos contra estos antígenos pueden ser detectados en el plasma o LCR de muchos, pero no todos, los pacientes con síndromes paraneoplásicos neurológicos descriptos hasta la fecha.

Los estudios de neuroimágenes y los estudios electrofisiológicos (EMG, EEG) también pueden ser de utilidad para establecer el diagnostico. El diagnóstico de un síndrome paraneoplásico neurológico puede preceder al diagnostico de cáncer, y la identificación de anticuerpos paraneoplásicos específicos puede orientar la búsqueda de un tumor subyacente.

Los esquemas generales del tratamiento de los síndromes paraneoplásicos neurológicos incluyen la remoción de los antígenos ectópicos a través del tratamiento del tumor y la inmunosupresión para eliminar o modular la respuesta inmunológica. La respuesta al tratamiento varía según el síndrome.

Los síndromes paraneoplásicos neurológicos comprenden un área de investigación activa en la intersección entre neurología, oncología e inmunología. Se continua avanzando en la caracterización de nuevos síndromes y anticuerpos, y hay un continuo desarrollo de nuevas terapias de inmunosupresión.

Recibido: 08/04/2016
Aprobado: 27/06/2016

Bibliografía

40. Sharma P, Mazumdar B, Chatterjee P. Cerebellar hypermetabolism on 18F-FDG PET/CT with normal MRI in a case of paraneoplastic cerebellar degeneration with negative antibodies. RevespañolaMedNucl e imagen Mol. 34(1):79-80. doi:10.1016/j.remn.2014.05.002.
41. Titulaer MJ, Soffietti R, Dalmau J, et al. Screening for tumours in paraneoplastic syndromes: report of an EFNS task force. Eur J Neurol. 2011;18(1):19-e3. doi:10.1111/j.1468-1331.2010.03220.x.
42. Linke R, Schroeder M, Helmberger T, Voltz R. Antibody-positive paraneoplastic neurologic syndromes: value of CT and PET for tumor diagnosis. Neurology. 2004;63(2):282-286. http://www.ncbi.nlm.nih.gov/pubmed/15277621. Accessed March 25, 2016.
43. Patel RR, Subramaniam RM, Mandrekar JN, Hammack JE, Lowe VJ, Jett JR. Occult malignancy in patients with suspected paraneoplastic neurologic syndromes: value of positron emission tomography in diagnosis. Mayo Clin Proc. 2008;83(8):917-922. doi:10.4065/83.8.917.
44. Di Capua D, Garciá-Ptacek S, García-García ME, Abarrategui B, Porta-Etessam J, García-Morales I. Extreme delta brush in a patient with anti-NMDAR encephalitis. Epileptic Disord. 2013. doi:10.1684/epd.2013.0622.
45. Lancaster E. The Diagnosis and Treatment of Autoimmune Encephalitis. J Clin Neurol. 2016;12(1):1-13. doi:10.3988/jcn.2016.12.1.1.
46. Martel S, De Angelis F, Lapointe E, Larue S, Speranza G. Paraneoplastic neurologic syndromes: clinical presentation and management. CurrProbl Cancer. 2014;38(4):115-134. doi:10.1016/j.currproblcancer.2014.08.002.
47. Amato AA, Russell JA. Vasculitic Neuropathies. In: Neuromuscular Disorders. Vol 2nd ed. New York, New York: McGraw-Hill Education; 2015.
48. Irani SR, Michell AW, Lang B, et al. Faciobrachial dystonic seizures precede Lgi1 antibody limbic encephalitis. Ann Neurol. 2011;69:892-900. doi:10.1002/ana.22307.
49. Irani SR, Stagg CJ, Schott JM, et al. Faciobrachial dystonic seizures: The influence of immunotherapy on seizure control and prevention of cognitive impairment in a broadening phenotype. Brain. 2013;136:3151-3162. doi:10.1093/brain/awt212.
50. Irani SR, Gelfand JM, Bettcher BM, Singhal NS, Geschwind MD. Effect of rituximab in patients with leucine-rich, glioma-inactivated 1 antibody-associated encephalopathy. JAMA Neurol. 2014;71(7):896-900. doi:10.1001/jamaneurol.2014.463.
51. Sheikh SI, Amato AA, Sheikh SI. The dorsal root ganglion under attack: the acquired sensory ganglionopathies. Pract Neurol. 2010;10(10):326-334. doi:10.1136/jnnp.2010.230532.
52. Bril V, Katzberg HD. Acquired Immune Axonal Neuropathies. Continuum (MinneapMinn). 2014;20(5):1261-1273.
53. Vernino S, O'Neill BP, Marks RS, O'Fallon JR, Kimmel DW. Immunomodulatory treatment trial for paraneoplastic neurological disorders. NeuroOncol. 2004;6(1):55-62. doi:10.1215/S1152851703000395.
54. Shams'ili S, de Beukelaar J, Gratama JW, et al. An uncontrolled trial of rituximab for antibody associated paraneoplastic neurological syndromes. J Neurol. 2006;253(1):16-20. doi:10.1007/s00415-005-0882-0.
55. Titulaer MJ, McCracken L, Gabilondo I, et al. Treatment and prognostic factors for long-term outcome in patients with anti-NMDA receptor encephalitis: an observational cohort study. Lancet Neurol. 2013;12(2):157-165. doi:10.1016/S1474-4422(12)70310-1.
56. Muppidi S, Vernino S. Paraneoplastic neuropathies. Continuum (MinneapMinn). 2014;20(5 Peripheral Nervous System Disorders):1359-1372. doi:10.1212/01.CON.0000455876.53309.ec.
57. Fiorentino D, Casciola-Rosen L. Autoantibodies to transcription intermediary factor 1 in dermatomyositis shed insight into the cancer-myositis connection. Arthritis Rheum. 2012;64(2):346-349. doi:10.1002/art.33402.