

Abordaje en salud bucal del paciente con inmunocompromiso

– Enfoque multidisciplinario –

Dr. Marcos Di Pascua D'Angelo

Doctor en Odontología. Postgrado en Implantología Oral y Maxilofacial. Universidad de la República. Sistema de Atención Integral de las Personas Privadas de Libertad. ASSE. Montevideo, Uruguay.

Resumen: La asistencia de pacientes con algún grado de inmunocompromiso es frecuente en la práctica odontológica. Las alteraciones bucales asociadas a inmunodeficiencia pueden ser el primer signo clínico de la enfermedad.

Es importante conocer la posible repercusión bucal de estas enfermedades y considerar la participación del odontólogo dentro del enfoque multidisciplinario en la asistencia del paciente con inmunocompromiso.

Palabras clave: inmunocompromiso, salud oral, odontología.

Abstract: Health care to patients with some degree of immune compromise is frequent in dental practice. Mouth disorders associated with immunosuppression may be the first clinical sign of the disease.

It is important to know the possible impact of these oral diseases and consider the dentist within the multidisciplinary approach.

Key words: immunocompromise, oral health, dentistry.

Introducción

En la práctica odontológica el contacto con pacientes con algún grado de inmunodeficiencia es frecuente, la clínica muestra elementos característicos que permiten orientar tanto el diagnóstico como el grado de la enfermedad.

En el presente artículo se mencionan las características más sobresalientes de las principales entidades que se acompañan de inmunocompromiso.

Pacientes con inmunocompromiso. Su manejo odontológico.

Virus de la Inmunodeficiencia Humana

El papel del odontólogo comprende la identificación, diagnóstico y manejo de las diversas manifestaciones orales relacionadas a la infección por el virus de inmunodeficiencia humana (VIH).

El avance de esta enfermedad produce notables modificaciones a nivel de los tejidos orales.

Los pacientes VIH + en etapa asintomática pueden recibir tratamiento odontológico de rutina sin ninguna complicación, a menos que presenten neutropenia o trombocitopenia importante, así como deterioro sistémico general severo ⁽¹⁾.

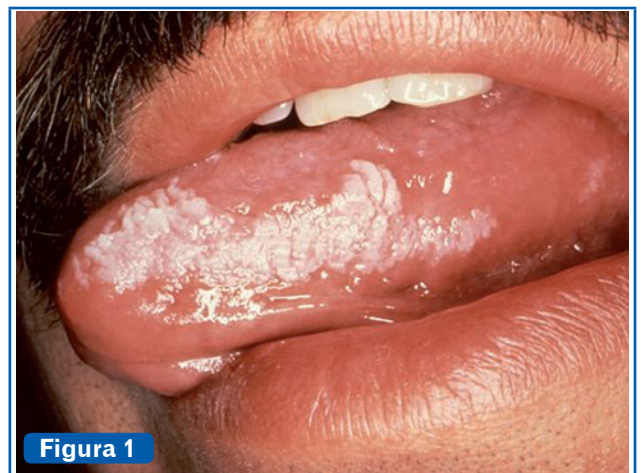

Figura 1

Leucoplasia vellosa. Lesión blanca en ambos lados de la lengua, asociada al virus del Epstein-Barr. Condición asintomática, asociada generalmente a la *Cándida albicans* ⁽²⁾.

La eliminación de piezas dentarias con pronóstico desfavorable, eliminación del tártaro y controles de higiene bucal son fundamentales para la prevención de complicaciones en este grupo de pacientes.

Se han asociado a la infección por el virus de VIH casi 50 lesiones o alteraciones de la cavidad oral.

El centro de colaboración para el estudio de las manifestaciones

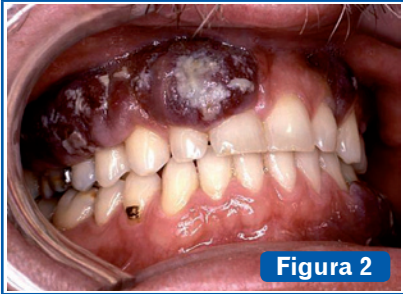

Figura 2

Sarcoma de Kaposi. Neoplasia maligna más frecuente en pacientes con SIDA. La mucosa bucal se ve afectada entre el 40% y el 90% de los casos.

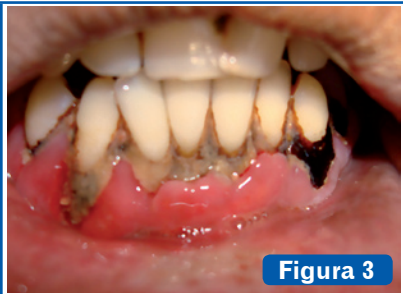

Figura 3

Periodontitis úlcero-necrotizante aguda. Necrosis de tejidos blandos y rápida destrucción de los tejidos duros periodontales. Dolor. Sangrado espontáneo.

Lesiones fuertemente asociadas a la infección por VIH

- Candidiasis** (eritematosa, seudomembranosa)
- Leucoplasia vellosa**
- Sarcoma de Kaposi**
- Linfoma no Hodgkin**
- Enfermedad periodontal**
 - Eritema lineal gingival
 - Gingivitis úlcero-necrosante
 - Periodontitis úlcero-necrosante

Tabla 1

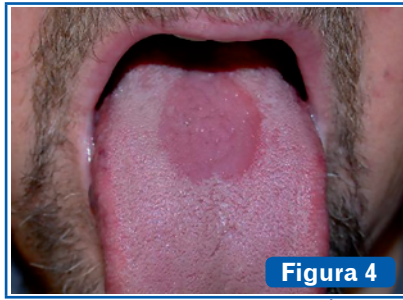


Figura 4

Glositis romboidal media. Área de atrofia de las papilas linguales, de forma elíptica o romboidal, simétricamente situada y centrada con respecto a la línea media en el dorso lingual.

orales de la infección por VIH de la Organización Mundial de la Salud (OMS) clasifica a las lesiones en 3 grupos de acuerdo al grado de asociación que guardan con la infección por VIH ⁽³⁾. (Ver Tablas 1, 2 y 3 y Figuras 1, 2 y 3).

Diabetes Mellitus

La diabetes es la enfermedad no transmisible más prevalente en nues-

tra población; de aquí se desprende la importancia del control estomatológico periódico.

Las infecciones agudas pueden afectar desfavorablemente la resistencia a la insulina y el control de la glucemia, afectando el resultado final del tratamiento ⁽⁴⁾.

El espectro de manifestaciones clínicas es variado, abarcando *xerostomía, candidiasis, lengua ardida, glositis romboidal, aftas, policaries, periodontitis, alteraciones en el gusto, liquen plano y agrandamiento de las glándulas salivales*. (Ver Figuras 4 y 5).

A nivel práctico, se recomienda al tratar a un paciente diabético utilizar la menor cantidad posible de adrenalina en los anestésicos, siendo fundamental la profilaxis antibiótica antes de cualquier procedimiento quirúrgico.

Hepatitis B y C

La hepatitis B parece tener la mayor repercusión odontológica, aunque

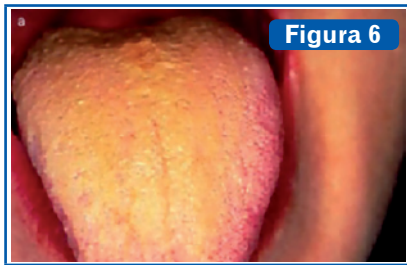Liquen plano y reacciones liquenoides.
Patología mucocutánea inflamatoria crónica de piel, faneras y mucosas que evolucionan a brotes. «Síndrome de Grinspan» compuesto por la tríada: **diabetes, hipertensión y liquen plano oral** ⁽⁶⁾.

Figura 5

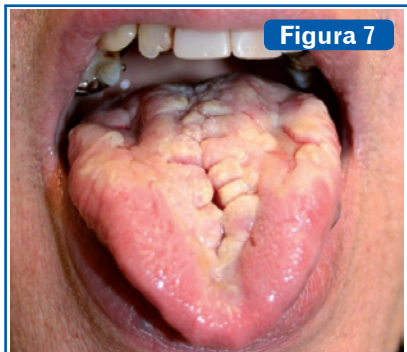Lesiones moderadamente asociadas a infección por VIH

- Infecciones bacterianas** (*Mycobacterium avium, tuberculosis*)
- Hiperpigmentación melánica**
- Estomatitis úlcero-necrosante**
- Enfermedad de glándulas salivales**
(Hiposalivación, agrandamiento de glándulas salivales mayores)
- Púrpura Trombocitopénico**
- Ulceración inespecífica**
- Infecciones virales**
(*Herpes simple, Varicela zoster, Papilomavirus humano*)

Tabla 2



Ictericia. En primer lugar aparece en la esclera ocular, en segundo lugar en la región sublingual.



Lengua geográfica. También llamada glossitis migratoria benigna o glossitis exfoliativa. Se aprecian placas de color rojo, lisas, brillantes, con un epitelio adelgazado, las cuales no llegan a ulcerarse, sin papilas filiformes y en las que se destacan las papilas fungiformes, limitadas por una queratosis circundante sobre elevada de color blanco-amarillento (6).

la C tiene muchos rasgos en común con ella.

Se recomienda no utilizar o reducir las dosis de medicamentos que el paciente necesita para su tratamiento odontológico que tienen metabolismo hepático (*anestésicos locales como lidocaína y mepivacaína; ácido acetil salicílico, paracetamol, codeína e*

ibuprofeno; diazepam y antibióticos como ampicilina y tetraciclina) (7).

Pacientes con lesiones hepáticas importantes pueden presentar hemorragias, por lo que se recomienda, antes de cualquier cirugía, un estudio de coagulación sanguínea. (Ver Figuras 6, 7 y 8)

Tuberculosis

La aparición de nuevas cepas de *Mycobacterium tuberculosis* resistentes a varios fármacos utilizados en el tratamiento de la tuberculosis, y el aumento de su incidencia en inmunodeprimidos, hace necesario el conocimiento exhaustivo de esta entidad asociada.

La tuberculosis como tal, se aloja en el pulmón y puede afectar la cavidad bucal, aunque las lesiones son poco frecuentes (0,5 y 2%) (8).

La tuberculosis secundaria a nivel bucal se puede presentar en cualquier grupo etario, sin embargo los pacientes adultos y geriátricos son los más comúnmente afectados (9). (Ver Figura 9)

Alcoholismo, drogodependencia y desnutrición

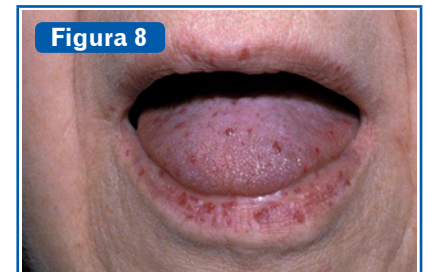
Las manifestaciones orales de las deficiencias nutricionales incluyen signos y síntomas no específicos que involucran las membranas mucosas, los dientes y tejidos periodontales, glándulas salivares y piel perioral.

Las vitaminas y minerales son esenciales en el mantenimiento de las membranas mucosas. Debido al rápido recambio celular en las mucosas (3 a 7 días), comparado con el de la

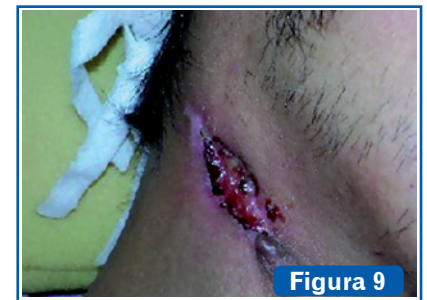piel (28 días), la cavidad oral puede exhibir signos y síntomas tempranos de deficiencias nutricionales (10). (Ver Figuras 10 y 11).

Menstruación, embarazo y climaterio

Existen circunstancias vinculadas con el sistema endócrino que en un



Telangiectasias. En pacientes con patología hepática aparecen mayoritariamente en mucosa oral y lengua, así como también en piel de cara y cuello. Los «puntos rubíes» se observan en pacientes con insuficiencia hepática (típicos de cirrosis), telangiectasias puntiformes sin ramificaciones (11).



Tuberculosis en glándula parótida. Usualmente se limita a los nódulos linfáticos intra o extraparotídeos. Puede conducir a una escrófula con apertura en piel de cuello y formación de fístulas.

Lesiones posiblemente asociadas a infección por VIH	
Infecciones bacterianas <i>Actinomyces israelii</i>	Escherichia coli <i>Klebsiella pneumoniae</i>
Enfermedad por arañazo de gato Reacciones a fármacos	Angiomatosis bacilar
Infecciones por hongos <i>Cryptococcus neoformans, Geotrichum candidum, Mucoraceae, Aspergillus flavus</i>	Infecciones virales <i>Citomegalovirus, Molusco contagioso</i>
Trastornos neurológicos <i>Parálisis facial. Neuralgia trigeminal</i>	Estomatitis aftosa recurrente

Tabla 3

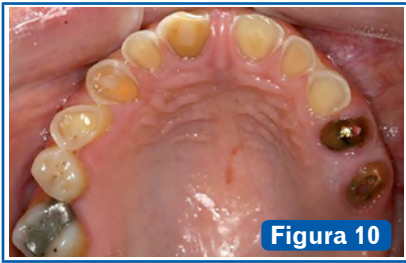

Figura 10

Erosiones severas de los tejidos dentarios por vómitos frecuentes, se presentan con un desgaste lingual clásico de los dientes anteriores.

momento dado pueden alterar la homeostasis del periodonto y provocar un aumento de la susceptibilidad a la placa bacteriana, dando como resultado la aparición de una alteración gingival visible clínicamente.

Las mujeres embarazadas constituyen un grupo poblacional vulnerable física y psicológicamente. El equipo de salud debe abordar integralmente a la paciente basándose principalmente en medidas educativas y preventivas.

Las tetraciclinas están contraindicadas en pacientes embarazadas. Provocan la tinción de los dientes en formación del feto, inhibición del crecimiento óseo y alteraciones hepáticas ⁽¹²⁾.

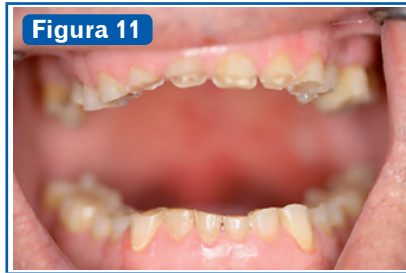

Figura 11

Bruxismo y extremo desgaste dentario en paciente cocainómano.

Algunas pacientes pueden presentar aftas recurrentes, herpes labial, candidiasis, gingivitis y xerostomía. Con frecuencia, las mujeres posmenopáusicas refieren molestias orales, sensación de boca ardiente, xerostomía, mal sabor en la boca (disgeusia) y halitosis. (Ver Fig. 12).

Conclusiones

Se han descrito las principales características de las enfermedades más prevalentes con inmunocompromiso y sus repercusiones a nivel bucal.

Se recalca una vez más la conveniencia del involucramiento y la importancia del odontólogo en el equipo integral de salud.

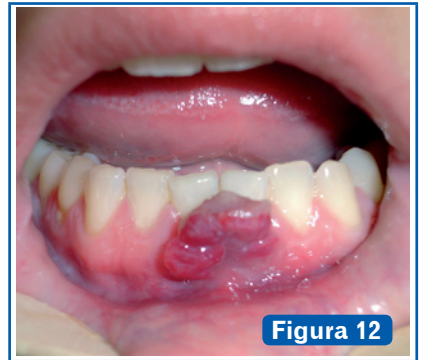

Figura 12

Granuloma piógeno. El 10% de embarazadas experimenta un crecimiento gingival localizado llamado granuloma piógeno, tumor del embarazo o épulis gravídico. La encía se ve afectada en el 70% de los casos, seguida por la lengua, los labios y la mucosa bucal. Son lesiones no malignas, masas indoloras, exofíticas, con base sésil o pedunculada. Tras el parto, casi todas las lesiones desaparecen, de lo contrario su tratamiento es quirúrgico ⁽¹³⁾.

Recibido: 09/02/2015
Aprobado: 20/04/2015

Bibliografía:

- Nelsy Esther Medina Becerra, María Mercedes Brett Figueroa, Francisco Alejandro Betancourt Schanowski, Juan Carlos Patiño Azuero. Frecuencia de lesiones en cavidad oral de pacientes con VIH/SIDA en el Hospital Universitario San Ignacio de Bogotá, Colombia (2005-2010). Univ. Odontol. 2012; 31(66):51-58. ISSN 0120-4319.
- Tamí - Maury Irene, Martínez Luis, Laforest Sally, Iovino Marianna. Tratamiento de leucoplasia vellosa con resina de podófilo al 25%.: Revisión y presentación de un caso clínico. Rev Cubana Estomatol. 2005 (Consultado en 2015, Feb 08); 42(3): Disponible en: http://scielo.sld.cu/scielo.php?script=sci_arttext&pid=S0034-75072005000300009&lng=es.
- Rodríguez Fuentes Marcilia. Manifestaciones orales asociadas con la infección por VIH-SIDA. Rev Cubana Estomatol. 2005 (Consultado en 2015, Feb 08); 42(1). Disponible en: http://scielo.sld.cu/scielo.php?script=sci_arttext&pid=S0034-75072005000100007&lng=es.
- Cardozo Elba, Pardi Germán. Consideraciones a tomar en cuenta en el manejo Odontológico del paciente con Diabetes Mellitus. Acta odontol venez. 2003 Ene (Consultado 2015, Feb 08); 41(1): 63-66. Disponible en: http://www.scielo.org.ve/scielo.php?script=sci_arttext&pid=S0001-63652003000100010&lng=es.
- J. Amaro, Carmen Martín Carreras-Presas, Pilar Martín Vaquero. Avances en diabetes. 2009;25 (1): 70.
- Bascones-Martínez MA, Valero-Marugán A, Encinas-Bascones A, Carrillo de Albornoz A, Bascones-Martínez A. Lengua geográfica y dermatitis atópica: una asociación frecuente. Av Odontostomatol, 2006 (Consultado en 2015, Feb 09); 22(2): 111-118. Disponible en: http://scielo.isciii.es/scielo.php?script=sci_arttext&pid=S0213-12852006000200002-&lng=es. <http://dx.doi.org/10.4321/S0213-12852006000200002>.
- Beltrán Galvis Oscar, Rosas Marta, Garzón O Martín. Hepatitis B: Diagnóstico y manejo. Rev Col Gastroenterol. 2005; 20(2):12-33. Disponible en: http://www.scielo.org.co/scielo.php?script=sci_arttext&pid=S0120-99572005000200004&lng=en.
- Pareja-Pané Germán. Tuberculosis and dentistry. RCOE. 2004 (Consultado en 2015, Feb 09); 9(3):327-332. Disponible en: http://scielo.isciii.es/scielo.php?script=sci_arttext&pid=S1138-123X2004000300006&lng=en. <http://dx.doi.org/10.4321/S1138-123X2004000300006>.
- Yumna M, Romero Zoghbi, García Gil Mildred, Trigo Rodríguez Fanny, Nieto Rivero Pedro A., Del Valle A. Sol C. Tuberculosis, un Problema que no debe Ignorar el Odontólogo. Acta odontol. Venez. 2002 (Consultado en 2015 Feb 08); 40(1):61-66. Disponible en: http://www.scielo.org.ve/scielo.php?script=sci_arttext&pid=S0001-63652002000100013-&lng=es.
- Dres. Danielle Marie Thomas, Ginat Mirowski. Nutrición y enfermedades mucosas orales. Clin Dermatol. 2010; 28(4):426-31.
- Barbirotto RM, Fagundes-Neto U, Wehba J, Patricio FR, Michalany NS. Hereditary hemorrhagic telangiectasia associated to chronic active hepatitis. Arq Gastroenterol. 1980; 17(2):109-13.
- Kutscher, et al. Discoloration of deciduous teeth induced by administration of tetracycline antepartum. Am J Obstet Gynecol. 1966; 96:291-292.
- Sanchez Jg, Villarroel M, Lopez-Labady J, Mata de Henning M. Granuloma Piogenico: Reporte de Dos Casos de Aparición Inusual y Revisión de la Literatura. Acta odontol. Venez. 2000 (Consultado en 2015, Feb 08); 38(2):36-40. Disponible en: http://www.scielo.org.ve/scielo.php?script=sci_arttext&pid=S0001-6365200000200008-&lng=es.