



Patología rinosinusal frecuente



Dr. Andrés Munyo. Dr. Matías López Paullier*

Médicos Especialistas en Otorrinolaringología. Centro Asistencial del Sindicato Médico del Uruguay
*Asistente de la Cátedra de Otorrinolaringología. Hospital de Clínicas. Facultad de Medicina. UDELAR. Montevideo. Uruguay.

Resumen: Las rinosinusitis y las epistaxis constituyen las dos causas de consulta más frecuentes en la urgencia dentro de la patología rinosinusal. La endoscopia nasal con ópticas rígidas ha determinado importantes avances, tanto en el diagnóstico, como en el manejo quirúrgico de estas dos entidades. Se realiza una actualización diagnóstica y terapéutica de estas frecuentes patologías en la consulta del otorrinolaringólogo.

Palabras clave: patología rinosinusal, epistaxis, rinosinusitis.

Abstract: Within rhinosinusal pathology, rhinosinusitis and epistaxis, are the two most common causes of consultation on the urgency. The rigid nasal endoscopy, has resulted in significant advances in diagnostic, as in the surgical management of these two diseases. We will present an update of diagnostic and therapeutic entities in these frequent consultation of the otolaryngologist.

Key words: rhinosinusal pathology, epistaxis, rhinosinusitis.

Introducción

Las fosas nasales y los senos paranasales son cavidades aéreas presentes en el interior del macizo facial, que se comunican a través de los ostium de drenaje de dichos senos. Las fosas nasales forman la parte más proximal de las vías respiratorias, acondicionando el aire que va a llegar al alvéolo, además de asentar en ellas los terminales del nervio olfatorio. Los senos paranasales ofrecen protección al endocráneo frente a los traumatismos, y participan en la resonancia de la voz. Ver Fig. 1.

Epistaxis

La epistaxis se define como la hemorragia que se localiza en las fosas nasales o senos paranasales y se exterioriza a través de los orificios nasales o la boca.

Es fundamental diferenciarla de la hemoptisis, hemorragia digestiva y/o de otras causas de sangrado que por allí se exteriorice, lo que lleva al otorrinolaringólogo a una completa evaluación inicial del paciente⁽¹⁾.

La epistaxis es una de las urgencias otorrinolaringológicas más prevalente, y causa frecuente de hospitalización. Aproximadamente el 60% de la población sufre un episodio de epistaxis en su vida, de los cuales solo el 6% requiere tratamiento médico⁽²⁾.

Su incidencia se incrementa en los hombres mayores de 50 años, y en los meses de frío.

Es fundamental que los médicos de urgencia tengan adecuada capacitación en esta patología para disminuir la morbi-mortalidad, y evitar que evolucione a cuadros más graves que puedan afectar el pronóstico vital del paciente, ya sea por la cuantía del sangrado con repercusión hemodinámica, como por posibles complicaciones respiratorias⁽³⁾.

Debemos destacar que la epistaxis es un **signo**, objetivable debido a la gran riqueza vascular de esta región anatómica, y no una enfermedad.

Con respecto a la topografía de las epistaxis, las dividimos en dos grandes tipos, según el origen del sangrado:

- **Epistaxis anterior.** Constituyen entre el 80⁽⁴⁾ y el 95%⁽⁵⁾ de los sangrados, este procede del área de Kiesselbach, que se sitúa en la porción ántero-inferior del septum, por lo cual con una rinoscopia anterior se logra el diagnóstico en la mayoría de los casos. Es en esta región donde confluyen los vasos procedentes tanto de la carótida externa como de la interna, como son las ramas de las arterias etmoidales anteriores y posteriores así como la arteria derivada de las ramas terminales de la arteria facial. Ver Fig. 2
- **Epistaxis Posterior.** Corresponde a la minoría de los casos, se manifiesta con abundante sangrado por orofaringe, y suele provenir de la arteria esfenopalatina o sus ramas. Son cuadros graves que requieren tratamiento rápido y agresivo por parte del otorrinolaringólogo

E-mail: andresmunyo@gmail.com

La evaluación clínica del paciente debe centrarse en tres aspectos básicos:

- determinar el origen del sangrado,
- evaluar la repercusión de la epistaxis (secundaria a la pérdida sanguínea) y
- pesquisar la existencia de factores patológicos de base que puedan influir en su curso.

Diagnóstico etiológico

El diagnóstico debe abordarse una vez haya sido controlado el sangrado o concomitantemente a la realización de maniobras para detener el sangrado.

Sus causas son múltiples, pudiendo dividirlas en locales o generales. En un porcentaje elevado su etiología es desconocida, epistaxis esenciales o idiopáticas, sobre todo en pacientes jóvenes.

Causas locales

La mayoría de las epistaxis corresponden a una causa local, identificable, como ser la presencia de una rinitis, un área de Kiesselbach congestiva con pequeñas dilataciones vasculares, estafilococia en el vestíbulo nasal o una pequeña malformación vascular como ser un granuloma. Los traumatismos nasales leves, como el legrado digital en los niños, también puede producir una epistaxis anterior.

Los traumatismos craneo faciales más extensos pueden presentar sangrados severos con gran repercusión, que requieren medidas más agresivas como taponamientos nasales anteriores y posteriores

Causas generales

La hipertensión arterial junto con la arterioesclerosis (en ancianos provoca sangrados más posteriores y de peor control).

Las alteraciones de la coagulación (anticoagulantes y antiagregantes, enfermedad de Von Willebrand, hemofilia, tumores hematológicos) o alteraciones hormonales (embarazo, pubertad, menstruación).

La enfermedad de Rendu-Osler: enfermedad hereditaria con múltiples telangiectasias en mucosas de fosas nasales, vía aerodigestiva superior y piel, genera epistaxis reiteradas de muy difícil control.

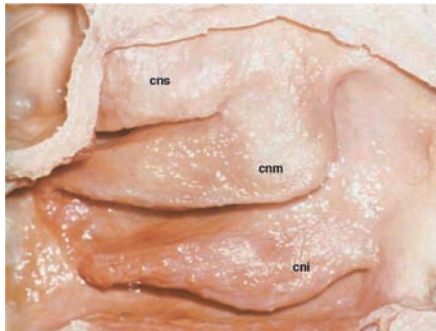
Manejo de una epistaxis

En primer lugar, la posición que debe adoptar el paciente con un sangrado activo, es mantenerse sentado con la cabeza hacia abajo, para evitar el pasaje de sangre y o coágulos hacia la vía digestiva o aérea. Nunca colocar la cabeza hacia atrás.

La primera medida a realizar, en cualquier tipo de sangrado, es la compresión digital del tercio inferior de la pirámide nasal durante 10 a 15 minutos, medida suficiente para detener la mayoría de las epistaxis anteriores.

Si en la rinoscopia anterior se logra identificar el origen del sangrado, la cauterización (con nitrato de plata, ácido tricloroacético o eléctrica) visualizando el vaso sangrante, es la medida más efectiva.

Figura 1.



Pared Externa de las fosas nasales. Es a nivel del meato medio donde se encuentran los ostium de drenaje de los senos maxilar, frontal y etmoidal anterior

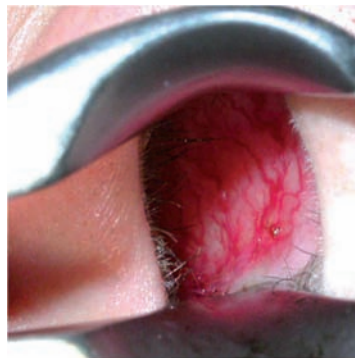En caso de no poder identificar el origen, se realizará un taponamiento anterior, que se mantendrá por 48-72 horas. Los materiales que en la actualidad se cuentan para dicho procedimiento son:

- Material hemostático reabsorbible (surgicel, gelfoam).
- Gasa cortada en tiras o mecha iodoformada.
- Esponjas deshidratadas (merocel/ultrace).

Si con el taponamiento anterior el paciente continúa sangrando se debe efectuar un taponamiento posterior con gasa, sonda Foley o sonda camello, debiendo internar al paciente con una hospitalización de 5 a 7 días.

Hoy en día, en los sangrados posteriores graves, la cauterización endoscópica de la arteria esfenopalatina bajo anestesia general, es el *gold standard* para la resolución de esta patología. Disminuye en gran medida la morbilidad de

Figura 2.



Rinoscopia anterior, evidenciando la mancha vascular de Kiesselbach, origen de la mayoría de las epistaxis anteriores

los taponamientos posteriores clásicos, reduce la estancia hospitalaria y evita secuelas nasales por taponamientos prolongados.

Otra alternativa terapéutica frente a los sangrados severos constituye la embolización (maxilar interna) y/o ligaduras arteriales (etmoidales, maxilar interna, carótida externa).

Rinosinusitis

La rinosinusitis se define como el proceso inflamatorio de la mucosa que tapiza las fosas nasales y los senos paranasales. Habitualmente la rinitis precede a la sinusitis, una sinusitis sin rinitis es realmente muy rara, por lo que el término apropiado es el de rinosinusitis.

Los senos paranasales tienen una cronología de desarrollo diferente, estando presentes en el momento del nacimiento solamente los senos etmoidales⁽⁶⁾. No todos los senos se van a afectar por igual, siendo el etmoidal y el maxilar los más afectados, seguidos del frontal y el esfenoidal.

Clasificación

Según la Academia Americana en función de la duración del proceso infeccioso y los cambios subyacentes de la mucosa nasosinusal, las rinosinusitis se dividen en

- **Aguda:** duración hasta 4 semanas, con cambios en la mucosa reversibles.
- **Subaguda:** duración entre 4 y 12 semanas, término en desuso y poco preciso. Otros autores prefieren hablar de rinosinusitis aguda recurrente.

- **Crónica:** duración mayor a 12 semanas, en los cuáles vamos a encontrar cambios patológicos irreversibles a nivel de la mucosa rinosinusal, que eventualmente pueden requerir la realización de una cirugía endoscópica nasosinusal.

Diagnóstico diferencial

El diagnóstico de la rinosinusitis se basa en cuatro pilares: clínico, endoscópico, radiológico y evolutivo.

Se debe diferenciar una rinosinusitis del resfriado común (rinitis aguda inespecífica), enfermedad autolimitada, donde la causa es viral, y el *Rinovirus* es el agente etiológico más frecuente. Los síntomas son cortos, transitorios y el tratamiento es puramente sintomático.

Cuando el único síntoma es el dolor se debe tener presente causas de algias faciales, como ser, neuralgia de origen dentario, neuralgia del trigémino y cefaleas de tipo migrañoso. Cuando se está frente a un adulto y los síntomas son unilaterales y persistentes no se deben olvidar los procesos tumorales rinosinuales, y frente a un niño con rinorrea fétida unilateral la principal causa son los cuerpos extraños.

Etiopatogenia

La rinosinusitis se produce en la mayoría de los casos debido a la obstrucción o bloqueo del ostium de drenaje, siendo este el evento más importante como iniciador de esta patología. El bloqueo lleva a la acumulación de secreciones, dificultando la ventilación y su drenaje, lo que provoca

La Revista Médica para TODOS los Profesionales de la Salud



- Actualización médica continua
- Todas las especialidades médicas y quirúrgicas
- Escrita por destacados profesionales

Secciones

- Puestas al día
- Opinión de experto
- Estudios clínicos
- Encares terapéuticos
- Actualizaciones diagnósticas
- Actualidad terapéutica

Contáctenos: www.farmanuario.com
tendencias@farmanuario.com

una disminución de la presión de oxígeno en la cavidad y favorece el crecimiento bacteriano.

Microbiología

Varios estudios han mostrado que no existe correlación entre la flora bacteriana nasal y el cultivo del seno afectado, por lo que los exudados nasales no tienen ningún valor en las rinosinusitis. Si se quiere aislar el germen se debe extraer la muestra directamente desde el seno afectado, por punción o endoscopia, maniobra que habitualmente se indica en infecciones intrahospitalarias, mala evolución, o complicaciones. En la rinosinusitis aguda aunque en su comienzo el proceso es viral (rinovirus, influenza, parainfluenza, adenovirus) posteriormente los gérmenes que proliferan son bacterianos (*Streptococcus pneumoniae*, *Haemophilus influenzae*, y *Moraxella catarrhalis*). En la rinosinusitis crónica, participa una flora mixta polimicrobiana, además de las micosis rinosinuales⁽⁷⁾.

Localización

En pediatría se debe tener presente la cronología del desarrollo de los senos paranasales.

- En el lactante sólo existe la etmoiditis,
- a partir de los 2-3 años se agrega la sinusitis maxilar,
- a los 5-8 años la sinusitis frontal y
- a los 12-14 años la sinusitis esfenoidal.

En el niño el seno más afectado es el etmoidal, ya que es el primero en desarrollarse.

En el adulto se pensaba que el seno maxilar era el más afectado, pero desde el advenimiento de la endoscopia se ha demostrado que el etmoides es el mayormente afectado, seguido en frecuencia por el maxilar, el frontal y el esfenoidal. Si la sinusitis afecta más de un seno, como es habitual, se habla de poli o pansinusitis.

Clínica

La rinosinusitis aguda suele ir precedida de un resfriado común, que en lugar de ir a la curación en 5 a 7 días empeora y agrega síntomas que deben sugerir el diagnóstico.

Los dos síntomas más importantes (mayores) para el diagnóstico son:

- la rinorrea purulenta en el lado afectado y
- la obstrucción nasal.

Otros síntomas frecuente son las cefaleas o algias faciales, tipo pesadec, que se concentran en la región afectada y empeoran con las maniobras que aumentan la presión intrasinal, la halitosis, fiebre y las alteraciones en el olfato.

La sinusitis crónica, por el contrario, no es tan florida y suele cursar con rinorrea persistente acompañada de insuficiencia respiratoria nasal.

En lo que refiere a la exploración física en la rinoscopia anterior se observa una mucosa congestiva y edematosa, que junto a la presencia de secreciones purulentas en meato medio confirman y sellan el diagnóstico. En la actualidad, el otorrinolaringólogo, puede realizar de forma rápida y sencilla una endoscopia nasal con ópticas rígidas, la cual le va a permitir ver con lujo de detalle la mucosa, así como

Figura 3.



Ópticas rígidas con diferentes angulaciones para realizar endoscopia nasal

los ostium de los diferentes senos y hacer un diagnóstico mucho más preciso.

La palpación puede brindar una aproximación, ya que puede despertar dolor a la presión digital en los senos contiguos a la superficie de la cara. En la sinusitis etmoidal anterior el dolor está localizado en la raíz de la nariz (punto de Grunwald); en la sinusitis maxilar a nivel de la fosa canina y en la frontal en el punto de Ewing (ángulo superointerno del ojo).

La diafanoscopia (sistema de transluminación), en la actualidad en desuso, constituía un método clásico, no invasivo, que informaba sobre la opacidad de un seno.

Complicaciones

Las complicaciones de la rinosinusitis son las siguientes:

- Orbitarias: las más frecuentes, y el origen suele estar en el etmoides, debido a su localización anatómica. Se distinguen cinco cuadros clínicos que se ordenan de menor a mayor en gravedad: la celulitis preseptal, la celulitis orbitaria, el absceso subperióstico, el absceso orbitario y la trombosis del seno cavernoso. En caso del absceso orbitario, el riesgo de ceguera es elevado, por lo que la cirugía debe ser inmediata⁽⁸⁾.
- Intracraneales: la meningitis es la más frecuente y su origen suele ser etmoidal o esfenoidal. El absceso epidural constituye la segunda complicación intracraneal más habitual, y suele ocurrir tras una sinusitis frontal. Otras posibles complicaciones son la osteomielitis, el absceso cerebral y el empiema subdural.

Utilidad de la radiología en el diagnóstico

Con respecto a la radiología simple, su utilidad radica en conseguir solamente una aproximación inicial inespecífica a la patología inflamatoria rinosinusal AGUDA; la cual sólo permite una valoración de los grandes senos (maxilar y frontal), determinando si existe ocupación (nivel hidroaéreo).

Debido a la superposición de imágenes tanto la sensibilidad como la especificidad son muy bajas; de todas maneras por su simplicidad y carácter no invasor, puede ser una herramienta útil cuando en la urgencia quedan dudas diagnósticas y no se cuenta con la posibilidad de realizar

una endoscopia nasal. Se destacan 2 proyecciones básicas: enfoque de Waters (valoración fundamentalmente de los senos maxilares) y el enfoque de Caldwell (valoración fundamentalmente de los senos frontales).

En la sinusitis crónica se debe obtener una clara imagen de todas las estructuras anatómicas, la radiología simple no tiene ninguna utilidad, ha quedado obsoleta, y se debe solicitar una Tomografía Computada de fosas nasales y senos paranasales, la cual constituye el *gold standard* para estos pacientes.

Tratamiento

El objetivo del tratamiento es restablecer la ventilación y el correcto drenaje de los senos paranasales, manteniendo permeable y bien aireado los ostium de drenaje de los senos involucrados. El tratamiento de toda rinosinusitis es médico, reservándose la Cirugía Endoscópica para las sinusitis complicadas, sinusitis agudas con mala evolución con tratamiento médico y para sinusitis crónicas.

Los antimicrobianos y los corticoides tópicos nasales (utilizados solos o en asociación con antimicrobianos) son los tratamientos que han demostrado utilidad terapéutica a través de ensayos clínicos rigurosos y controlados⁽⁹⁾.

Desde el punto de vista local se indica:

- Lavados con suero fisiológico para arrastrar secreciones y ayudar a permeabilizar las fosas nasales (2–3 veces al día los primeros 3 días de tratamiento).

- Vasoconstrictores nasales, tipo oximetazolina, ya que la retracción mucosa ayuda a permeabilizar los ostium de drenaje. No se debe indicar por más de 48 – 72 horas, ya que de lo contrario pueden generar un efecto rebote, contraproducente en la mucosa rinosinusal.
- Corticoides tópicos, tipo fluticasona o budesonide, son fármacos muy importantes por su potente efecto antiinflamatorio; a diferencia de los vasoconstrictores son fármacos que deben mantenerse por lo menos por 2 a 3 semanas.

Con respecto a la antibioticoterapia, se comienza un tratamiento empírico, siendo el antibiótico de primera elección la *amoxicilina*, mantener un mínimo de 15 días. En caso de plantear gérmenes resistentes utilizar amoxicilina/clavulánico o cefuroxime axetil, y frente a pacientes alérgicos a los betalactámicos recurrir a los macrólidos. Se añaden también analgésicos y antiinflamatorios⁽¹⁰⁾.

La Cirugía Endoscópica no es considerada una terapia de primera elección para el tratamiento de la rinosinusitis aguda, se indica para las complicaciones, evoluciones tórpidas y las sinusitis crónicas. Los abordajes externos clásicos (muy radicales y agresivos), como ser un Ermiro de Lima (celdillas etmoidales), o un Caldwell Luc (seno maxilar), han dado paso a la Cirugía endoscópica nasosinusal, siempre con un objetivo funcional⁽¹¹⁾.

Recibido: 12/09/13

Aprobado: 2/10/13

Bibliografía

- Ramirez J., Vernetta C. y Algarra J. Epistaxis. Tratado de Otorrinolaringología y Cirugía de Cabeza y Cuello. C. Suarez. 2007;627-635.
- Shaw CB, Wax MK, Wetmore SJ. Epistaxis: a comparison of treatment. Otolaryngol Head Neck Surg, 1993;109:60-65.
- Wilds, FRCS, PDR Spraggs FRCS (ORL). Treatment of epistaxis in accident and emergency departments in the UK. The Journal of Laryngology and Otology, 2002. 116:597-600.
- Pashen D, Stevens M. Management of epistaxis in general practice. Aus Fam Physician, 2002;31(8):717-721.
- Chiu T, Shaw Dunn J. An anatomical study of the arteries of the anterior nasal septum. Otolaryngology Head and Neck Surgery; 2006;134:33-36.
- Cenjor C, Gutierrez R, Martínez D. Sinusitis. Manual de Otorrinolaringología. 1ª ed. Madrid: Editorial Interamericana; 1998. P. 195-201.
- Gwaltney JM. Etiology and antimicrobial treatment of acute sinusitis. Ann Otol Rhinol Laryngol 1981;90:68-71
- Sociedad Española de Quimioterapia y Sociedad Española de Otorrinolaringología y Patología Cérvico-Facial. Rev Esp Quimioter 2003;16:239-51.
- Kinney WC. Rhinosinusitis treatment protocol: changing provider habits in primary care. Otolaryngol Head Neck Surg 2002;126:614-22.
- Benninger MS, Sedory Holzer SE, Lau J. Diagnosis and treatment of uncomplicated acute bacterial rhinosinusitis: summary of the agency for Health Care Policy and research evidence-based report otolaryngol. Head Neck Surg 2000;122:1-7.
- Stammberger H. Functional endoscopic sinus surgery. Decker: Philadelphia, 1991.