

Tratamiento del acné

- Puesta al día -

Dra. Fátima Agüero de Zaputovich

Dermatóloga, especializada en Dermatología Estética y Láser.
Auxiliar de la Enseñanza. Cátedra de Dermatología, Hospital de Clínicas.
Facultad de Ciencias Médicas. Universidad Nacional de Asunción.
Clínica DERMALASER. Asunción, Paraguay.



Resumen: El acné es una patología de la unidad pilosebácea de origen multifactorial donde se destaca en su desarrollo el componente hereditario. Afecta tanto a mujeres como hombres desde la adolescencia, pudiéndose prolongar en ocasiones hasta la edad adulta.

El abordaje terapéutico del acné se enfoca de acuerdo a la severidad, el tipo de lesiones (inflamatorias y no inflamatorias) y al grado de afectación de la calidad de vida del paciente.

El tratamiento tópico es el de elección en las formas leves y no inflamatorias; siendo los retinoides los medicamentos de primera línea.

En el acné moderado a severo con lesiones inflamatorias, con extensión al tronco o en el acné resistente a la terapia tópica, se encuentra indicado el tratamiento sistémico con antibióticos; preferentemente asociados a retinoides tópicos y peróxido de benzoilo.

El uso de retinoides por vía oral se reserva para los casos severos o moderados de acné resistente a los demás tratamientos. Existen además terapias hormonales con antiandrogénos para el acné en mujeres con lesiones cíclicas y tratamientos complementarios que incluyen novedosas tecnologías.

Palabras clave: Acné, retinoides, antibióticos, antiandrogénos.

Abstract: Acne is a disease of the pilosebaceous unit with a multifactorial origin where the hereditary component and female gender are emphasized in its development. It affects both women and men from adolescence, being able to occasionally extend into adulthood.

The therapeutic approach focuses acne according to severity and type of lesions (inflammatory and non-inflammatory), as well as the degree of impairment in the quality of life of patients. Topical treatment is the choice in mild and non-inflammatory lesions, retinoids being the first-line drugs.

In moderate to severe acne with inflammatory lesions, involvement of trunk or resistant to topical therapy systemic treatment with antibiotics is indicated, preferably associated with topical retinoids and benzoyl peroxide.

The use of oral retinoids is reserved for severe cases of resistant acne as it involves numerous adverse effects. There are also hormonal antiandrogen therapies for women with cyclic acne lesions and complementary therapies including innovative technologies.

Key words: Acne, retinoids, antibiotics, antiandrogens.

afectados tienen familiares de primer orden con la misma afección y más de la mitad de los pacientes son mujeres.

A pesar de no tratarse de una patología que implique riesgo de vida, puede causar gran impacto en la autoestima y el relacionamiento social de quienes la padecen.

El arsenal terapéutico para el acné consta de medicamentos tópicos y sistémicos, así como de innovadores recursos para tratar sus formas activas y sus secuelas.

El mecanismo de acción de cualquier medicamento utilizado en el acné tiene que estar orientado a corregir alguno de los cuatro **factores fisiopatológicos responsables** de su desarrollo:

1. La alteración de la queratinización del folículo pilosebáceo (hipercornificación ductal).
2. La colonización del conducto y proliferación de *Propionibacterium acnes* (*P. acnes*).

3. La inflamación y respuesta inmunitaria.
4. La hiperplasia sebácea y seborrea.

Clasificación

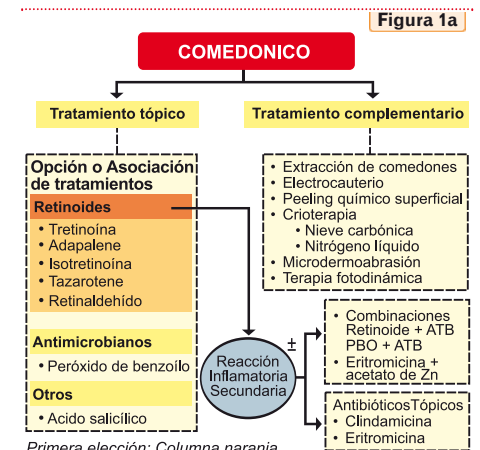
La clasificación del acné se basa en:

- la **severidad** de la afectación: acné leve, moderado y severo.
- el **tipo de lesiones** que se presentan:
 - **no inflamatorias:** comedones,
 - **inflamatorias:** pápulas, pústulas, nódulos y quistes y presencia de cicatrices seculares. (Ver Tabla 1)
- **El acné comedoniano o de retención:** constituido exclusivamente por comedones cerrados y abiertos, las lesiones no son inflamatorias y es considerado acné leve.
- **El acné pápulo-pustuloso:** en el que predominan las pápulas y pústulas. Según el número y extensión de lesiones se consideran los grados: leve, moderado y severo.
- **El acné nódulo-quístico:** presenta lesiones inflamatorias muy profundas y dolorosas. Según el número de lesiones y la extensión se clasifica en grado moderado o severo.

Formas especiales

- **Acné conglobata:** afectación inflamatoria crónica y severa del folículo, más frecuente en hombres, puede estar precedido o ser concomitante a un acné vulgar. Se observan comedones con varias aperturas, pápulo-pústulas, nódulos y quistes inflamatorios, dolorosos y con tendencia a la supuración. Afecta zonas que exceden las localizaciones típicas del acné (abdomen, glúteos, axilas, ingle). Las lesiones pueden ser estériles o estar vinculadas a microorganismos como estafilococos y puede acompañarse de leucocitosis, anemia normocítica normocromática y velocidad de eritrosedimentación acelerada.
- **Acné fulminans:** forma aguda, severa e infrecuente de acné de inicio súbito, lesiones muy inflamatorias,

Figura 1a



Primera elección: Columna naranja

Algoritmo terapéutico del Acné.
Grupo Latinoamericano de Estudios del Acné®.

flemonosas, necróticas y purulentas que originan cicatrices residuales severas. Se ve casi exclusivamente en varones jóvenes sin antecedentes familiares, afectando el tercio superior del tronco y en forma menos intensa el rostro. Se presenta acompañado de fiebre, malestar, astenia, adenopatías y alteración del estado general, miositis, mialgias difusas, artritis y artralgias principalmente de caderas o rodillas. Los exámenes laboratoriales constatan anemia, leucocitosis, neutrofilia, eritrosedimentación elevada y en ocasiones hematuria. La causa no está del todo esclarecida pero se cree que es una respuesta inmunitaria desencadenada por el *P. acnes*. En algunos casos se ha relacionado con el inicio del tratamiento con isotretinoína oral.

Variantes del acné

Se denomina así a una serie de cuadros de acné con características particulares debidas al momento de aparición y reacciones similares al acné pero con etiopatogenia diferente. El tratamiento va a depender del tipo de lesiones presentes y de la causa desencadenante, la cual debe ser identificada y en lo posible corregida.

- **Acné excoriado:** caracterizado por lesiones inflamatorias, excoriaciones y costras producidas por la necesidad imperiosa del paciente de manipular sus lesiones, denota una conducta obsesiva que debe ser tratada concomitantemente.
- **Acné neonatal:** se caracteriza por lesiones no inflamatorias y en ocasiones presencia de escasas pápulas o pústulas en las mejillas de neonatos hasta los primeros 3 meses de vida, predomina en varones y se lo atribuye a una hiperactividad de las glándulas suprarrenales o a los altos niveles de hormona luteinizante en recién nacidos. Es de carácter leve por lo general y puede ser tratado

Introducción

El acné es una enfermedad multifactorial de la unidad pilosebácea que afecta a más de 40 millones de personas en todo el mundo. Su prevalencia media en adolescentes es de entre 70 y 87%, afectando a niñas desde los 11 años y a niños desde los 12 años.

Anteriormente, se lo conceptuaba como una afección casi exclusiva de este grupo etario, sin embargo estudios han demostrado que la edad media de los pacientes que consultan por esta patología es de 24 años, con un 10% de pacientes con edades entre 35 y 44 años.

La genética y el género son factores importantes en su desarrollo, habiéndose comprobado que un 50% de los

E-mail: fatima@dermalaser.com.py

Tabla 1 CLASIFICACION GLEA (Grupo Latinoamericano de Estudio del Acné)®	
Acné comedónico	Formas especiales
	<ul style="list-style-type: none"> • Acné conglobata • Acné Fulminans
Acné Pápulo-pustuloso	Variantes
	<ul style="list-style-type: none"> • Acné excoriado • Acné neonatal • Acné infantil • Acné prepuberal • Acné del adulto • Acné cosmético • Acné mecánico o friccional • Acné ocupacional • Acné inducido por fármacos
Acné Nódulo-quístico	
	<ul style="list-style-type: none"> • Moderado • Severo

con retinoides a bajas concentraciones, acompañado de eritromicina al 4% o peróxido de benzoilo (PBO) al 2.5% si presenta lesiones inflamatorias.

- **Acné infantil:** acné presente en niños mayores de 6 meses. Ante formas moderadas a severas, descartar patología hormonal subyacente.
- **Acné cosmético:** provocado por la aplicación tópica de cosméticos, generalmente lanolina, coaltar, manteca de cacao, azufre, escualeno, isopropilo, mica, aceites con parafinas, geles y fijadores. Es más frecuente en mujeres y en la clínica predominan los comedones cerrados, las pápulas y pústulas.
- **Acné mecánico o friccional:** cornificación excesiva del infundíbulo piloso por productos abrasivos, fricción, prendas sintéticas o muy ajustadas. Las lesiones son inflamatorias. Se trata con retinoides o α -hidroxiácidos además de retirarse el factor causal.
- **Acné ocupacional:** erupción acneiforme constituida por comedones abiertos, pápulas y pústulas secundarias al contacto o inhalación de productos halogenados (clo-racné) o aceites minerales (lubricantes, refrigerantes, derivados del petróleo). En el tratamiento está indicado el uso de retinoides.
- **Erupción acneiforme por fármacos:** erupción de lesiones monomorfas (pápulas eritematosas foliculares y pústulas) como consecuencia del uso o ingesta de ciertos medicamentos, principalmente los **corticoste-riodes, antiepilépticos, halógenos, ciertos psicofárma-**

cos, antibióticos y vitaminas del complejo B. Existe una predisposición constitucional. El tratamiento incluye la suspensión del agente causal y la medicación tópica o sistémica según el grado de afectación.

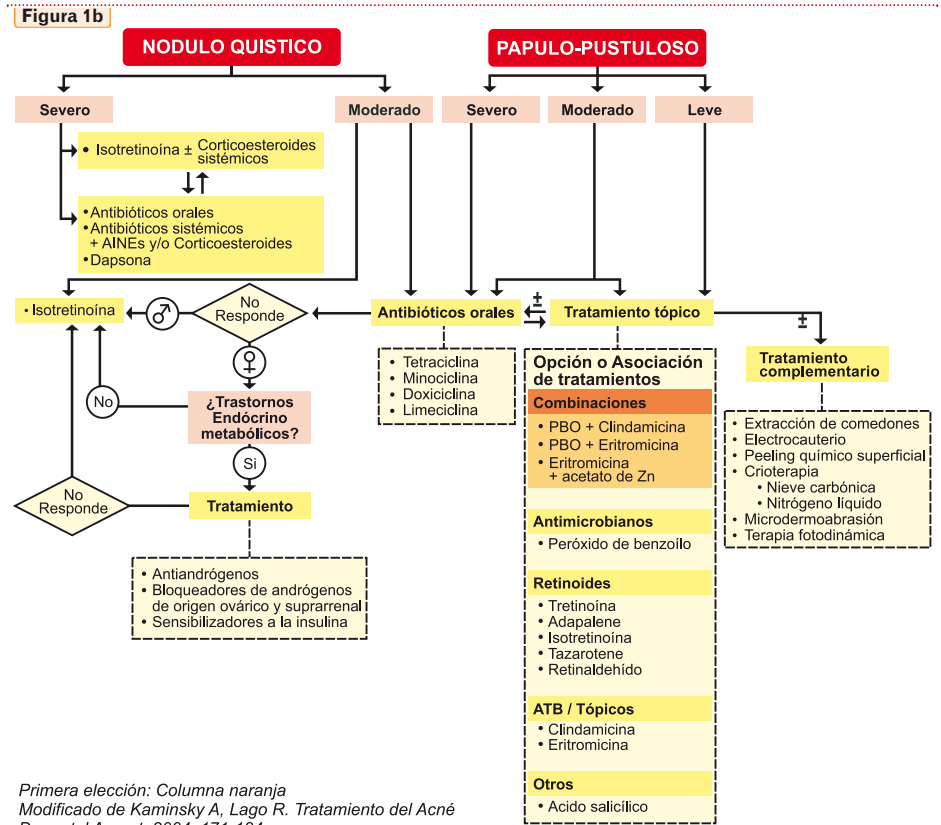
Como regla general, el acné no inflamatorio y las formas leves a moderadas de acné inflamatorio se tratan con **medicamentos tópicos**, ante el fracaso de éstos o en formas severas de acné se prefiere la adición de opciones sistémicas. Así, según las lesiones observadas y el grado de afectación de la calidad de vida de los pacientes, pueden ser propuestos diferentes esquemas terapéuticos. (Ver Figura 1a y 1b)

Tratamientos tópicos

Retinoides

Los retinoides son **comedolíticos** (destruyen los comedones, lesión elemental del acné) y **anticomodogénicos**, tienen acciones antiinflamatorias y ciertos efectos inmunomoduladores que suprimen las lesiones inflamatorias, además facilitan la penetración de otros fármacos. Es por esto que este grupo de medicamentos es de los más importantes de la terapia antiacnéica y es el de elección en las formas leves, exclusiva o casi exclusivamente comedonianas y como tratamiento de mantenimiento. En su forma tópica no reducen el tamaño de las glándulas sebáceas.

Existen varios retinoides utilizados en el acné pero nos limitaremos a los de uso más frecuente.



Primera elección: Columna naranja
Modificado de Kaminsky A, Lago R. Tratamiento del Acné Dermatol Argent, 2004; 171-184

Algoritmo terapéutico del Acné. Grupo Latinoamericano de Estudios del Acné⁽⁶⁾.

• Tretinoína o ácido retinóico

Derivado de la vitamina A, cien veces más potente que ésta. Las principales presentaciones disponibles vienen en cremas o geles (0.01%, 0.025%, 0.05% y 0.1%), muy eficaces pero limitadas por la asiduidad de sus efectos colaterales locales como ardor, eritema, descamación y sensibilización a la luz UV. La **isotretinoína** tópica, isómero de la primera, es igual de eficaz pero mejor tolerada y con menor incidencia de efectos secundarios locales. La aplicación debe ser nocturna e ir acompañada del uso de protectores solares durante el día. Se debe **evitar su prescripción durante el embarazo por su riesgo teratogénico.**

• Adapaleno

Retinoide sintético de tercera generación, con propiedad comedolítica más leve que la tretinoína pero mejor tolerada que ésta. Disponible en crema, solución y gel al 0,1%.

Mediante estudios cromatográficos se demostró que la tretinoína y el adapaleno disminuyen significativamente los ácidos grasos libres en el microcomedón y aumentan los triglicéridos como lo hacen los agentes antimicrobianos; además se observó que los retinoides determinan un aumento significativo de las subfracciones de ceramida, lo que refleja la acción sobre la queratinización epidérmica. Ambas acciones explican la normalización de la función de barrera y la acción antiinflamatoria.

Antimicrobianos

Los microorganismos que colonizan el folículo sebáceo son bacterias no patógenas: *Propionibacterium acnes*, *Staphylococcus*, *Micrococcus*, levaduras lipofílicas y el ácaro *Demodex folliculorum*.

Propionibacterium acnes: es la bacteria predominante, es débilmente Gram (+) y se encuentra citado como uno de

La Revista Médica para TODOS los Profesionales de la Salud



- Actualización médica continua
- Todas las especialidades médicas y quirúrgicas
- Escrita por destacados profesionales

Secciones

- Puestas al día
- Opinión de experto
- Estudios clínicos
- Encases terapéuticos
- Actualizaciones diagnósticas
- Actualidad terapéutica

**Contáctenos: www.farmanuario.com
tendencias@farmanuario.com**

los protagonistas principales en la fisiopatología del acné, interviniendo en la etiología del acné inflamatorio y en las etapas avanzadas de la formación de los comedones. Esta bacteria dentro del folículo pilosebáceo desencadena una respuesta inmune de tipo **hipersensibilidad retardada**, liberando productos proinflamatorios (proteasas, lipasas, hialuronidasas y factores quimiotácticos para neutrófilos, linfocitos y macrófagos), además se une a receptores toll-like 2 (TLR2) de macrófagos, monocitos y polimorfonucleares que rodean la unidad pilosebácea, estimulando la liberación de citocinas proinflamatorias (IL-8, IL-12 y factor de necrosis tumoral alfa).

Existe correlación entre la reducción del número de bacterias y la mejoría clínica del acné en pacientes tratados con agentes antimicrobianos, así como entre el desarrollo de resistencia bacteriana y el fracaso de la terapéutica.

El mecanismo de acción de los antimicrobianos se centra en la destrucción de *P. acnes* y la reducción de la capacidad de microorganismos de generar citocinas inflamatorias.

Los principales antimicrobianos tópicos que se utilizan en el tratamiento del acné leve y moderado son el peróxido de benzoilo y los antibióticos tópicos.

• Peróxido de benzoilo

Poderoso agente **bacteriostático** y **bactericida** utilizado desde hace décadas. Su acción se debe a la oxidación de proteínas bacterianas en el folículo pilosebáceo, también

Tabla 2

Consideraciones generales del tratamiento tópico

- Está indicado en los grados de **acné leve y moderado** (comedones, pápulas y pústulas).
- En el acné leve, el PBO o los retinoides tópicos serían la primera opción terapéutica.
- De los retinoides, el adapaleno es el mejor tolerado.
- En el acné moderado, esquemas combinados serían los más apropiados, con la utilización de PBO, antibióticos y retinoides tópicos (tretinoína o adapaleno), éstos acortan el período de tratamiento, tienen rápido inicio de acción y actúan simultáneamente en varios sitios blanco del proceso fisiopatológico del acné.
- Los antibióticos tópicos no deberían usarse como monoterapia ya que su acción es lenta y favorece la resistencia bacteriana. De ser posible, se los debe asociar al uso de PBO.
- La asociación de retinoides con antibióticos, como la clindamicina, demostró ser una excelente opción terapéutica, no obstante, debe limitarse la duración del tratamiento.
- Cuando no se obtienen mejorías clínicas, está indicado el tratamiento sistémico.
- Los retinoides tópicos son la mejor alternativa como tratamiento de mantenimiento.

presenta actividad antiinflamatoria (citotoxicidad frente a neutrófilos) e inhibe la migración de polimorfonucleares, todo esto se suma a su capacidad de modificar la queratinización epidérmica y a la de prevenir y disminuir la resistencia bacteriana a los antibióticos indicados para el acné. Es irritativo y puede producir exfoliación, eritema, prurito y a veces sensibilización, además de ser blanqueador (de la piel, el pelo o las ropas). Se prescribe en concentraciones entre el 1 al 10% en diversos vehículos: loción, gel y crema, siendo más tolerados los geles acuosos con concentraciones menores al 5%.

Está indicado en el **tratamiento del acné inflamatorio leve a moderado** como monoterapia o en combinación con antibióticos. Se demostró que la asociación con retinoides es de gran utilidad para el manejo del acné inflamatorio, se recomienda el uso del retinoides en las noches y el PBO en las mañanas, asociado a fotoprotección.

Antibióticos Tópicos

Actúan en las lesiones inflamatorias, donde reducen la población de *P. acnes* y consecuentemente, la cascada inflamatoria desencadenada por él. Su uso **no puede ser mayor a 3 meses** continuos y no se aconseja utilizarlos junto con antibióticos sistémicos.

Los principales agentes utilizados son:

- **Eritromicina:** macrólido de acción principal sobre microorganismos Gram (+); inhibe la síntesis de ARN, con eficacia moderada frente a *P. acnes* y alta resistencia del *Staphylococcus aureus* cuando es utilizado en forma aislada. No sensibiliza pero puede producir eritema, edema, resequead y ardor. Se presenta en base, crema, gel o solución al 2-4% para uso 2 veces por día o 1 vez al día en combinación con otros medicamentos. Las asociaciones con zinc, retinoides o PBO aumentan su tolerancia y eficacia y disminuyen la resistencia bacteriana.
- **Clindamicina:** Derivado semisintético de la lincamicina, inhibe la síntesis de proteínas por su acción sobre la unidad 50s ribosomal. Elimina el *P. acnes*, reduce la cantidad de ácidos grasos libres e inhibe la quimiotaxis de leucocitos. Es muy efectivo y bien tolerado, sobre todo cuando se lo utiliza en asociación con PBO o retinoides (a fin de disminuir la resistencia bacteriana y mejorar las lesiones no inflamatorias). En estas asociaciones el agregado de la clindamicina mejora la tolerancia al tratamiento. La asociación de adapaleno y clindamicina ha reportado excelentes resultados y tolerancia superior a combinaciones con otros retinoides. En casos excepcionales puede causar colitis pseudomembranosa.

Tanto la eritromicina como la clindamicina **pueden ser utilizados durante el embarazo**.

Otros antibacterianos tópicos

Las quinolonas presentan buenos resultados en varios estudios aunque no existen ensayos comparativos importantes que los posicionen por encima de los arriba citados.

Tratamiento sistémico

Antibióticos orales

Los antibióticos orales se emplean en las formas **moderadas a severas** de acné inflamatorio, con presencia de lesiones pápulo-pustulosas y nódulo-quísticas, también en casos de enfermedad con compromiso del tronco y en el acné inflamatorio resistente al tratamiento tópico. Estos agentes, de preferencia deben ser administrados junto con un tratamiento local que incluya PBO a fin de aumentar la efectividad terapéutica y disminuir la resistencia bacteriana y/o con retinoides tópicos a fin de reducir las lesiones inflamatorias y no inflamatorias por diferentes mecanismos. Los más utilizados son las **tetraciclinas, macrólidos y el cotrimoxazol**. La acción de estos primariamente apunta a erradicar al *P. acnes* del infundíbulo pilosebáceo, además de ello, algunos agentes como las tetraciclinas, poseen efectos antiinflamatorios locales independientes. (Ver Tabla 3)

Tetraciclinas

La tetraciclina y sus derivados son considerados los agentes antibióticos orales de **primera línea ante el acné pápulo-pustuloso moderado a extenso**. Actúan por actividad **bacteriostática**, mediante la unión a la fracción 30S ribosomal, bloqueando la síntesis proteica. De esta manera inhiben el crecimiento de *P. acnes* y provocan una disminución de ácidos grasos libres en el sebo, inhibiendo la actividad de la lipasa bacteriana. Además actúan directamente sobre el leucocito polimorfonuclear reduciendo su quimiotaxis (efecto antiinflamatorio) y pueden atenuar la respuesta del sistema inmune mediante la modificación de la vía clásica y alterna del complemento.

Su uso está **contraindicado en menores de 12 años y embarazadas** (inhibición del crecimiento esquelético, alteración de los dientes en formación y teratogenia respectivamente). Varios estudios han comparado las tetraciclinas en cuanto a su eficacia sin encontrar diferencias significativas, existen sí diferencias farmacológicas entre los miembros de esta familia, las principales las describimos a continuación.

• Tetraciclina

Fármaco de alta solubilidad y poca permeabilidad, no muy lipofílica por lo que no penetra adecuadamente en el folículo piloso. La dosis habitual es de 1 g/día dividido en 2 tomas, por 6 a 18 semanas, 30-60 minutos antes de las comidas (su absorción disminuye con los alimentos, principalmente con lácteos, quelantes de calcio y hierro, hidróxido de Al y Mg, bicarbonato de sodio), se metaboliza en el hígado y se excreta sobre todo por el riñón. Son frecuentes los efectos adversos gastrointestinales, disminuye la eficacia de las píldoras anticonceptivas y aumenta la frecuencia de candidiasis vaginal. Es de muy bajo costo.

• Doxiciclina

Medicamento de mayor solubilidad, permeabilidad y lipofilia que la tetraciclina, por lo que su absorción resulta menos afectada por los alimentos. Al ser más lipofílica, obtiene mayor biodisponibilidad a nivel de la unidad pilosebácea. Tiene un tiempo de vida media mayor lo que prolonga el intervalo entre dosis y se excreta mayormente en las heces, lo que la convierte en el fármaco de elección en pacientes renales.

La dosis recomendada es de 100-200 mg/día en 1 ó 2 tomas y actualmente en varios países hay disponibilidad de minidosis de doxiciclina que reducen los efectos secundarios (presentaciones de 50 y 40 mg/día), en especial la fotosensibilidad, manteniendo los efectos terapéuticos deseados. Su administración con comidas disminuye las molestias gastrointestinales (sobre todo la esofagitis erosiva que puede presentar). Otros efectos adversos citados son la foto-onicólisis, hiperpigmentación y eritema post inflamatorio (dependiente del tipo de piel y la intensidad de RUV), y pocos casos de síndrome DRESS que han sido reportados.

• Minociclina

Por sus características farmacocinéticas es la más efectiva para el acné, pero se debe tener en cuenta el riesgo de efectos adversos graves que, aunque raros, puede presentar. Esta droga es altamente soluble, permeable, lipofílica y con alto volumen de distribución. Se presenta en comprimidos de



Tendencias
EN MEDICINA

La Revista Médica para TODOS los Profesionales de la Salud

- Actualización médica continua
- Todas las especialidades médicas y quirúrgicas
- Escrita por destacados profesionales



Tendencias
EN MEDICINA

Contactenos:
www.farmanuario.com - tendencias@farmanuario.com

Tabla 3

Consideraciones generales en el uso de antibióticos orales en pacientes con acné

- Los antibióticos orales están indicados en casos de **acné moderado que no responde al tratamiento tópico y en casos de acné severo o extenso**.
- Se recomienda una buena historia clínica y exámenes laboratoriales que incluyan un cuadro hemático, valor de eritrosedimentación y pruebas de funcionalidad hepática y renal antes de iniciar el tratamiento.
- Al iniciar el tratamiento sistémico, se debe iniciar simultáneamente un esquema de tratamiento tópico con retinoides o PBO.
- Se debe evitar la prescripción concomitante de terapia oral y tópica con antibióticos, sobre todo de grupos químicos diferentes.
- Si se requiere prescribir un ciclo nuevo de antibióticos, éste debe ser con el mismo agente, salvo que no haya habido eficacia.
- El tratamiento con antibióticos no debe ser utilizado como terapéutica de mantenimiento.

agudos, más frecuentes en mujeres. Con las presentaciones de minociclina de liberación prolongada, estos efectos son raros, sin una disminución de la eficacia terapéutica. Otros efectos adversos son la aparición de trastornos pigmentarios cutáneos, fotosensibilidad, foto-onicólisis, reacciones de hipersensibilidad y disfunciones hepáticas graves. Se han reportado casos de síndrome lupus-like y otros trastornos inmunes relacionados a ella, por lo que se recomienda contar con un examen laboratorial previo al inicio del tratamiento que incluya hemograma, valor de eritrosedimentación, anticuerpos antinucleares y pruebas hepáticas y hacer controles periódicos de éstos durante el tratamiento.

• Limeciclina

Derivado semisintético de la tetraciclina con formaldehído y lisina, se degrada con rapidez en el tracto gastrointestinal y se convierte en tetraciclina, alcanza una vida media similar a la doxiciclina. Posee acción antibacteriana y antiinflamatoria por un mecanismo antilipasa.

La dosis recomendada es de 300-600 mg/día por 12 semanas (no se debe prolongar por el riesgo de resistencia bacteriana). Asociarlo a retinoides tópicos y PBO aumenta su eficacia. Se encuentra contraindicada en pacientes con hipersensibilidad a las tetraciclinas, en casos de insuficiencia renal (su excreción es mayormente por esta vía) y en trastornos hepáticos graves, también se la ha asociado a cuadros de hipertensión intracranial.

Macrólidos

Antibióticos con actividad *bacteriostática*, actúan uniéndose a la fracción 50S del ribosoma bloqueando la síntesis de proteínas. Al igual que las tetraciclinas suprimen la

Tabla 4

Efectos colaterales del tratamiento con Isotretinoína oral ⁽⁵⁾	
Efectos farmacológicos cutáneo mucosos:	Efectos tóxicos:
<ul style="list-style-type: none"> • Queilitis • Dermatitis facial • Xerosis • Resequedad nasal, epistaxis • Blefarconjuntivitis, impetiginización (<i>S. aureus</i>) • Alopecia • Fotosensibilidad • Dermatitis retinoides • Alteraciones ungueales, paroniquia • Formación de tejido de granulación • Cicatrización queloides • Granuloma piógeno 	<ul style="list-style-type: none"> • Elevación de enzimas hepáticas • Reacción hepatotóxica • Disminución de las bilirrubinas • Aumento de triglicéridos • Aumento del colesterol sérico y fracción LDL • Disminución de la fracción HDL • Aumento del metabolismo de la glucosa • Aumento de la sensibilidad a la insulina • Aumento de la velocidad de eritrosedimentación • Alteraciones hemáticas, leucopenia • Artralgias, artritis • Mialgias • Cefalea • Disminución de la densidad ósea, osteoporosis • Hiperostosis • Cierre prematuro de epífisis óseas
Efectos oftálmicos:	Teratogenia
<ul style="list-style-type: none"> • Ojo seco (<i>reducción de la secreción de la glándula de Meibomio</i>) • Intolerancia a lentes de contacto • Trastornos visuales, diplopía • Dolor ocular • Opacidades en la córnea • Disminución de la visión nocturna 	Depresión

producción y la actividad de la lipasa bacteriana del *P. acnes* y al reducir la quimiostatosis de polimorfonucleares, presentan efecto antiinflamatorio.

Representan la **segunda línea terapéutica** y quedan limitados, debido al problema de resistencia bacteriana, a situaciones especiales como la imposibilidad de recibir tetraciclinas o el embarazo.

• Eritromicina

Dosis usual de 1 g/día, dividido en 2 tomas con las comidas. Presenta numerosos efectos adversos gastrointestinales.

• Azitromicina

Existen reportes de su uso con buenos resultados y menos efectos adversos que la eritromicina, no obstante, se prefiere reservarla para otras afecciones y solo debería prescribirse en ausencia de otras opciones.

Trimetoprim/sulfametoxazol (cotrimoxazol)

La asociación de 160 mg de trimetoprim y 800 mg de sulfametoxazol está considerada la **tercera línea terapéutica** antibiótica en el manejo del acné. Se indica en los casos de acné nódulo-quístico, cuando no hay respuesta con los demás antibióticos o cuando no se puede dar isotretinoína oral. Una dosis de 2 tabletas por día es tan eficaz como las tetraciclinas.

Las sulfonamidas se absorben en el tracto gastrointestinal, son muy liposolubles y se metabolizan en el hígado. Se han visto casos de reacciones cutáneas graves relacionadas con esta medicación (Síndrome de Steven-Johnson, necrólisis epidérmica tóxica) en los primeros 2 meses de tratamiento, además se le atribuyen cuadros de reacciones hematológicas severas como agranulocitosis, trombocitopenia y pancytopenia, asociadas a dosis altas o al uso en pacientes con deficiencia de ácido fólico. Se han descrito asimismo reacciones de fotosensibilidad y trastornos gastrointestinales.

Isotretinoína oral

La isotretinoína oral es el **agente sebosupresor** más eficaz hasta el momento, es el único fármaco disponible que **actúa sobre los cuatro mecanismos etopatogénicos del acné**. Disminuye la comedogénesis, reduce el tamaño de la glándula sebácea; al disminuir la proliferación de los sebocitos basales, suprime la producción de sebo (hasta un 90%) y la diferenciación del sebocito terminal y esto en forma indirecta, al alterar el microambiente folicular, disminuye la proliferación y la capacidad de producir inflamación del *P. acnes*. Además, se demostró su capacidad de disminuir significativamente la resistencia bacteriana y de interaccionar en el metabolismo androgénico.

Este medicamento es de elección en casos de acné severo (nóduloquístico, inflamatorio, o con lesiones costrosas y hemorrágicas), además está indicado en el acné moderado (papulo-pustuloso) que no mejora con tratamientos convencionales o que recidiva tras estos, en acné que deja

cicatrices o puede inducir las, en mujeres con hiperandrogenismo y en algunos casos de acné infantil.

La Isotretinoína es un derivado de la vitamina A y se la considera una **prodroga**, con efecto dependiente de sus metabolitos. La administración se debe hacer preferentemente con comidas ricas en grasas por su alta lipofilia, siendo absorbida por la mucosa intestinal, se metaboliza en el hígado por el sistema citocromo P-450 y se excreta por las heces y la orina. La dosis utilizada debe ser de 0.5-1 mg/kg/día, con una dosis acumulativa total de 120-150 mg/kg, aunque existen esquemas con dosis bajas y por cortos períodos de tiempo, bastante útiles en los casos en que el acné no es severo (por ejemplo: 0.1 mg/kg/día por 6 meses). En casos de acné muy severo, de larga data o compromiso extrafacial, pueden ser necesarios tratamientos más prolongados o dosis más elevadas.

Esta medicación no debe administrarse en forma simultánea con suplementos que contengan vitamina A, con las tetraciclinas, fármacos hepatotóxicos o de metabolización por el citocromo P-450 (metotrexate, ciclosporina, imidazólicos) y con alcohol.

En la tabla 4 se citan sus efectos colaterales. Se debe solicitar un control hemático completo del paciente antes de iniciar el tratamiento (hemograma, eritrosedimentación, valoración de la función hepática y de los lípidos) y **dos pruebas de embarazo negativas**, esto se debe repetir al mes y a los 2 meses, posteriormente no son necesarios

La Revista Médica para TODOS los Profesionales de la Salud



- Actualización médica continua
- Todas las especialidades médicas y quirúrgicas
- Escrita por destacados profesionales

Secciones

- Puestas al día
- Opinión de experto
- Estudios clínicos
- Encares terapéuticos
- Actualizaciones diagnósticas
- Actualidad terapéutica

**Contáctenos: www.farmanuario.com
tendencias@farmanuario.com**

Tabla 5

Consideraciones generales en el uso de Isotretinoína oral en pacientes con acné

- La relación médico-paciente y la explicación detallada del tiempo de tratamiento, efectos adversos y controles requeridos es fundamental para la adherencia al tratamiento y su éxito.
- Los efectos colaterales son comunes pero suelen ser controlables.
- Puede producirse una exacerbación del acné entre la 3ª y 4ª semana de tratamiento y ésta conlleva riesgo de dejar cicatrices. Para evitarlo, se pueden asociar antibióticos (excepto tetraciclinas) o corticoides por vía oral.
- Una vez terminado el tratamiento, es imperativo un régimen de mantenimiento con retinoides tópicos para prevenir recidivas.
- Las recidivas están asociadas a casos graves de acné, dosis diarias bajas, períodos de tratamiento corto, historia prolongada de acné, historia familiar de acné severo y factores hormonales en mujeres.

controles tan estrictos a no ser que alteraciones en los parámetros obliguen a un seguimiento cercano y frecuente. Se evitará la donación de sangre durante el tratamiento y hasta un mes después de suspendido.

En mujeres se considerará el uso de **dos métodos anticonceptivos** en simultáneo, ya que disminuyen los niveles de algunos estrógenos y progestágenos presentes en píldoras anticonceptivas, además está **contraindicado cualquier procedimiento abrasivo** durante y hasta 6 meses después de concluir el tratamiento (peelings químicos o físicos, depilación láser, depilación con químicos, cera o fotodepilación). (Ver Tabla 5)

Tratamiento hormonal

Desde hace varios años se habla de la influencia hormonal sobre la unidad pilosebácea y sus implicancias en el desarrollo del acné, ya posee enzimas capaces de producir localmente andrógenos así como receptores androgénicos a nivel de su capa basal y a nivel de los queratinocitos de la vaina radicular externa del folículo piloso. Es así como los **antiandrógenos** están ampliamente aceptados en el tratamiento del acné, especialmente en mujeres adultas, con lesiones persistentes y reiterativas cíclicamente, sobretudo de localización a nivel mandibular, con o sin hiperandrogenismo comprobado. Es reconocida la asociación de acné en mujeres con otras alteraciones indicativas de hiperandrogenismo como seborrea, hirsutismo o alopecia, esto obliga al médico tratante a descartar afecciones como Síndrome de Ovario Poliquistal (POS), resistencia a la insulina, Hiperplasia Suprarrenal Idiopática, tumores secretores de andrógenos u otras patologías similares.

En casos de acné sugestivo de etiología hormonal sin alteraciones laboratoriales o ecográficas y ciclos menstruales regulares, es aceptado que se trate de una hiper-respuesta de la unidad pilosebácea a niveles circulantes de andrógenos normales.

Los **antiandrógenos** actúan como antagonistas competitivos del receptor androgénico (RA) del aparato pilosebácea (excepto el finasteride y dutasteride que actúan inhibiendo la 5 α -reductasa) y pueden ser esteroideos (espironolactona, ciproterona, drospirenona) o no esteroideos (flutamida). (Ver Tabla 6)

Anticonceptivos orales

Constituyen la opción más empleada en el tratamiento hormonal del acné. Se conforman por una **combinación de estrógenos y progestágenos**.

Los estrógenos aumentan la síntesis hepática de globulina transportadora de hormonas sexuales, la cual reduce

Tabla 6

Tratamiento hormonal del acné: Antiandrógenos

Fármaco	Mecanismo de acción	Dosis recomendada	Observaciones
Acetato de Ciproterona	Anatagonista competitivo de los receptores androgénicos del aparato pilosebácea.	50-100 mg/día v/o los primeros 10-15 días del ciclo menstrual o en asociación con anticonceptivos orales.	Mejorías del 50-75% de las lesiones de acné hormonal en el uso asociado a anticonceptivos orales.
Espironolactona	Antagonista débil del receptor androgénico. Inhibe la aldosterona (efecto diurético).	100-200 mg/día v/o.	Indicado en acné hormonal en contexto de hiperandrogenismo. Control de niveles de potasio (K ⁺) durante el tratamiento.
Flutamida	Antagonista no esteroideo del receptor androgénico a nivel periférico.	62,5-250 mg/día v/o.	Hepatotoxicidad en dosis altas (≥ 500 mg/día). Control de funcionalidad hepática durante el tratamiento.

Tabla 7

Consideraciones generales en el tratamiento hormonal en pacientes con acné

- En mujeres con acné en región mandibular o cervical, pápulo-pustuloso o noduloquístico, refractario al tratamiento o recidivante, con **variaciones cíclicas relacionadas con la menstruación** aunque sin alteraciones en los niveles hormonales, el tratamiento con **antiandrógenos** resultará sumamente beneficioso.
- Cuando se emplean antiandrógenos como monodrogas, estos deben ir acompañados de un método anticonceptivo seguro (riesgo de feminización de feto masculino y teratogenia).
- La mayoría de los efectos colaterales de los antiandrógenos y de las píldoras anticonceptivas suelen ser pasajeros y mejorar tras 2 a 3 meses de tratamiento.
- Las mejorías se pueden evidenciar cerca de los 3 meses de tratamiento, pero los efectos máximos suelen requerir de 1 año, pudiéndose mantener el tratamiento por más tiempo.

los niveles de testosterona libre, biológicamente activa. Además suprimen la ovulación y la producción ovárica de andrógenos. En las combinaciones actuales con bajas dosis de estrógenos, disminuyen las frecuencias de los efectos adversos estrógeno-dependientes.

De los progestágenos, los utilizados con mayor éxito debido a sus propiedades antiandrogénicas son el **acetato de ciproterona** mencionado anteriormente y la **drospirenona**, esta última es una nueva progestina derivada de la espironolactona, que además posee acción mineralocorticoide, lo que evita la retención de líquidos además de tener una eficacia similar a las asociaciones anticonceptivas con ciproterona.

Una nueva asociación, **etinilestradiol con dienogest** (un progestágeno de acción principalmente ovárica) ha demostrado además muy buenos resultados en la corrección de signos de hiperandrogenismo. (Ver Tabla 7)

Tratamiento complementario**Extracción de comedones**

Se considera un procedimiento muy útil como tratamiento complementario en el acné comedoniano. Es preferible iniciar el tratamiento al menos 15 días después de iniciado el tratamiento tópico con retinoides, de esta manera se ven mejores resultados.

Cuando el paciente presenta macrocomedones o comedones cerrados y quistes de inclusión en gran cantidad, la producción de un daño térmico en ellos mediante electrofulguración con el uso de un electrocoagulador, radiofrecuencia puntual o láser CO₂, elimina las lesiones.

Peelings químicos

En pacientes con acné activo, concomitantemente al tratamiento indicado, sesiones de peelings químicos con ácido glicólico o salicílico al 30% demostraron disminuir rápidamente el número de lesiones inflamatorias y no inflamatorias. El ácido salicílico es el más seguro en fototipos altos.

Láser y otras fuentes de luz

Numerosos estudios se vienen realizando con láser y otras tecnologías en busca de mejores resultados, de entre ellos, los más relevantes son:

- **Fuentes de luz azul** (longitud de onda de 400 a 420nm): actúa en los folículos del rostro, espalda y pecho destruyendo al *P. acnes*.
- **Láser de diodo de 1450nm**: mejora el acné por lesión térmica de las glándulas sebáceas.
- **Pulse Dye Laser 585-595nm**: mejora el eritema del acné no pustuloso.
- **Terapia fotodinámica**: consiste en la aplicación tópica de una sustancia fotosensibilizante, el ácido 5 amino-levulinico (ALA), que al penetrar la célula blanca se transforma en protoporfirina IX, ésta al activarse por una fuente de luz apropiada, adquiere la capacidad de dañar tanto al *P. acnes* como a las glándulas sebáceas.

Tendencias

La Revista Médica para **TODOS** los Profesionales de la Salud



• Actualización médica continua

• Todas las especialidades médicas y quirúrgicas

• Escrita por destacados profesionales



Contactenos:

www.farmanuario.com - tendencias@farmanuario.com

Con este tratamiento se reportan muy buenos resultados en la reducción de lesiones inflamatorias.

Tratamiento de las cicatrices

Las cicatrices son las *secuelas* más frecuentes de acné severo con presencia de nódulos y quistes, del acné conglobata y el acné excoriado. Pueden ser atróficas, hipertróficas y queloides, todas ellas representan un desafío terapéutico. Sin embargo, con los avances en la dermatología estética y correctiva, se logran cada vez mejores resultados con menores efectos adversos.

Las *cicatrices hipertróficas y las queloides* se tratan con infiltraciones de corticoesteroides intralesionales (triamcinolona acetona) acompañadas de parches oclusivos de silicona, de resección quirúrgica o láser vascular. Existen protocolos combinados de tratamiento con láser Nd-YAG e infiltraciones intralesionales con triamcinolona con excelentes resultados en corto tiempo.

Las *cicatrices atróficas* se ven muy beneficiadas con tratamientos combinados que incluyan la realización de subcisiones o el levantamiento con punch y el relleno con sustancias como el ácido hialurónico o la aplicación de plasma rico en plaquetas (enriquecido con factores de crecimiento).

Tanto las cicatrices hipertróficas como las atróficas experimentan mejoras muy importantes con el resurfacing con láser CO₂ o la dermoabrasión quirúrgica, teniendo ambos el inconveniente del tiempo de recuperación prolongado que requieren, el riesgo de hiperpigmentación y otros efectos colaterales. Por ello, hoy en día, de

elección sería el tratamiento con *láser CO₂ fraccionado*, este procedimiento permite en pocas sesiones alcanzar los resultados de un resurfacing total, disminuyendo el tiempo de recuperación requerido y el riesgo de presentar efectos adversos. Esta técnica puede ser combinada con todas las demás citadas arriba, según las características individuales del paciente.

También existen reportes recientes de mejoras importantes con métodos nuevos de estimulación de colágeno no ablativos como la radiofrecuencia fraccionada, faltando grandes estudios comparativos que demuestren su efectividad.

Conclusiones

El acné es una enfermedad multifactorial y muy frecuente. Varias opciones terapéuticas se encuentran disponibles y muchas más en vías de investigación.

El tratamiento del acné siempre debe ser instaurado teniendo en cuenta las lesiones que el individuo presenta, los factores desencadenantes, la prevención de las recaídas y secuelas y la afectación psicológica de cada persona en particular.

Los tratamientos complementarios adquieren gran importancia en esta patología pero nunca deben ser los protagonistas.

Recepción y aprobación del Artículo

Fecha de recepción: 2 de mayo de 2012.

Fecha de aprobación: 18 de mayo de 2012.

Bibliografía consultada

- Whitney KM, Ditre CM. Management strategies for acne vulgaris. *Clinical, Cosmetic and Investigational Dermatology* 2011;4:41-53.
- Orozco B y col. Guías colombianas para el manejo del acné: una revisión basada en la evidencia por el Grupo Colombiano de Estudio en Acné. *Rev Asoc Colomb Dermatol*. 2011;19: 129-158.
- Ingram JR, Grindlay DJ, Williams HC. Management of acne vulgaris: an evidence-based update. *Clin Exp Dermatol* 2010; 35(4): 351-4.
- Smith EV, Grindlay DJ, Williams HC. What's new in acne? An analysis of systematic reviews published in 2009-2010. *Clin Exp Dermatol* 2011; 36(2):119-22.
- Kaminsky A. Acné. Un enfoque global. 1º ed. Buenos Aires: Colegio Ibero-latinoamericano de Dermatología, 2007.
- GLEA. Grupo Latinoamericano de Estudios del Acné. www.cilad.org.
- Addor FA, Schalka S. Acne in adult women: epidemiological, diagnostic and therapeutic aspects. *An Bras Dermatol*. 2010 Dec;85(6):789-95.
- Leyden J, Del Rosso J. Oral Antibiotic Therapy for Acne Vulgaris. *Pharmacokinetic and Pharmacodynamic Perspectives J Clin Aesthet Dermatol*. 2011; 4(2):40-47.
- Ribas do Nascimento C, Grizzo Peres Martins A, Padua Milagres S, Bastazini E. Acne recurrence after treatment with oral isotretinoin: 5-year follow-up. *Surg Cosmet Dermatol* 2011;3(3):188-91.
- Edebe T, Arch E, Berson D. Hormonal treatment of acné in women. *J Clin Aesthetic Dermatol* 2009; 2(12): 16-22.
- Katsambas AD, Dessinioti C. Hormonal therapy for acne: why not as first line therapy? Facts and controversies. *Clin Dermatol* 2010; 28(1):17-23.
- Shaw JC. Acne: effect of hormones on pathogenesis and management. *Am J Clin Dermatol* 2002; 3(8):571-8.
- Chuan S, Chang RJ. Polycystic Ovary Syndrome and Acne. *Skin Therapy Lett* 2010; 15(10):1-4.
- Tan JK. New developments in hormonal therapy for acné. *Skin Therapy Lett* 2007; 12(7):1-3.
- Paradisi R, Fabbri R, Porcu R, Battaglia C, Seracchioli R, Venturoli S.: Retrospective. Observational study on effects and tolerability of flutamide in a large population of patients with acne and seborrhea over a 15-year period. *Gynecol Endocrinol*. 2011;10:823-829.