

Osteonecrosis del maxilar en el tratamiento con bisfosfonatos

¿Complicación frecuente?

Dra. Vilma Susana Chijani Lauro*
Dr. Miguel Albanese**

*Médica Reumatóloga. Coordinadora del Grupo de Estudio de Osteopatías de la Sociedad Uruguaya de Reumatología (GEOSUR).
**Médico Reumatólogo. Integrante de GEOSUR



Resumen: Los bisfosfonatos son en la actualidad los agentes antiresortivos más utilizados en el mundo para el tratamiento de diferentes enfermedades metabólicas óseas. Han demostrado ser eficaces en aumentar la masa ósea y disminuir el riesgo de fractura en pacientes con osteoporosis.

Sus reacciones adversas son pocas y bien conocidas. En los últimos años, trabajos de farmacovigilancia han reportado nuevos efectos adversos como ser: la osteonecrosis del maxilar y las fracturas subtrocanterias. Los autores realizan una puesta al día del mecanismo de acción de estos fármacos, destacan su nobleza y describen la osteonecrosis del maxilar como una complicación de poca frecuencia en los pacientes tratados con bisfosfonatos.

Palabras clave: Osteoporosis, bisfosfonatos, antiresortivos, farmacovigilancia, osteonecrosis.

Abstract: The Bisphosphonates are currently the most widely used antiresorptive agents in the world for the treatment of metabolic bone diseases. They have proven effective in increasing bone mass and reducing the risk of fracture in patients with osteoporosis.

Their side effects are few and well known. In recent years, pharmacovigilance has reported new adverse effects such as: osteonecrosis of the jaw and subtrochanteric fractures.

The authors present an update on the mechanism of action of these drugs, emphasizing its nobility and describing the osteonecrosis of the jaw as a rare complication in patients treated with bisphosphonates.

Key words: Osteoporosis, bisphosphonates, antiresorptive, pharmacovigilance, osteonecrosis.

Introducción

Dentro del arsenal terapéutico disponible para el tratamiento de la osteoporosis, los bisfosfonatos (BPs) se han convertido en una herramienta muy importante. Estos fármacos han demostrado tener probada eficacia en el aumento de la densidad mineral ósea y en la disminución del riesgo de fracturas.^(1, 2)

A la luz de los estudios de farmacovigilancia se han reportado casos de osteonecrosis del maxilar (ONM) como efecto secundario indeseado. Este hallazgo nos plantea varias interrogantes:^(1, 3, 4, 5, 6)

1. ¿Es la osteonecrosis del maxilar un efecto directo de los bisfosfonatos?
2. ¿Se da en todos los pacientes que lo utilizan sin importar la vía de administración, dosis, cantidad y tiempo que son utilizados?
3. ¿Es un efecto que responde solo a los bisfosfonatos o hay otros factores que inciden en su génesis?

E-mail: geosur99@gmail.com

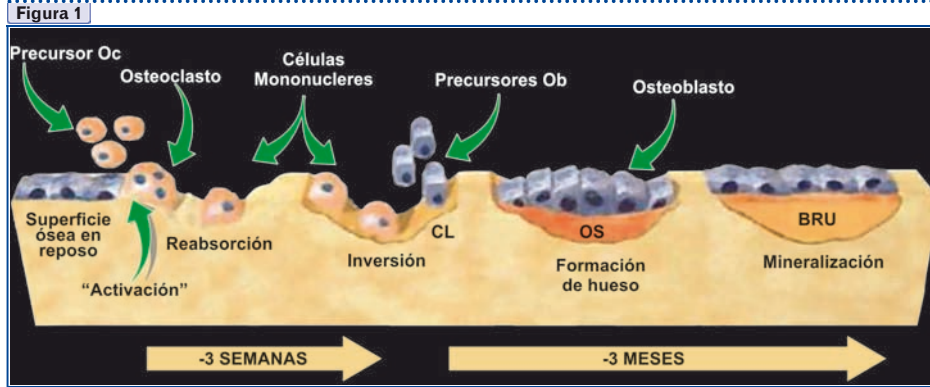
4. ¿Podemos prevenir la osteonecrosis del maxilar?

En la presente comunicación trataremos de aclarar estos tópicos para tener más seguridad en su empleo y una posición definida en el tema.

Bisfosfonatos

Los bisfosfonatos son en la actualidad los agentes antiresortivos más utilizados en el mundo para el tratamiento de diferentes enfermedades metabólicas óseas. Se realizan más de 200 millones de prescripciones por año en pacientes portadores de osteoporosis, osteolisis, hipercalcemia asociada a tumores, enfermedad de Paget, etc. Su acción terapéutica se basa en disminuir la resorción y en menor medida la formación ósea (Ver Figura 1).

Los BPs han demostrado aumentar la densidad mineral ósea y disminuir la incidencia de fracturas de cadera y columna. Tienen alta afinidad por el calcio y por lo tanto se dirigen al mineral óseo, donde son



internalizados por el osteoclasto inhibiendo su función. Permanecen durante un período corto en el plasma, y durante muchísimo tiempo en el hueso. Se excretan por vía renal.⁽²⁾

Los bisfosfonatos disminuyen el "turnover" del hueso ya que enlentecen la resorción ósea al inhibir a los osteoclastos, tienen además una acción antiangiogénica que es beneficiosa en patologías oncológicas.⁽⁷⁾

Son útiles en el mantenimiento del equilibrio entre calcio y fósforo.

Después de 30 años de uso clínico sus mecanismos de acción comienzan a clarificarse.

Los bisfosfonatos poseen varios campos de acción funcionales y diferentes estructuras moleculares. Como clase, todos los BPs fijan sus grupos de fosfonatos a la hidroxiapatita.^(8,9)

Estructura química

Todos los BPs aprobados poseen un grupo OH (hidroxilo) en el Radical 1 (R1), esto crea un triple gancho óseo y aumenta la fijación al hueso.

Las variaciones en los componentes del Radical 2 (R2) pueden dar como resultado diferencias importantes en la potencia antirresortiva. (Ver Figura 2)

Pamidronato y alendronato tienen una cadena lateral R2 que contiene un átomo de nitrógeno básico primario en una cadena alkyl, lo que les otorga una mayor potencia antirresortiva que **etidronato o clodronato**.

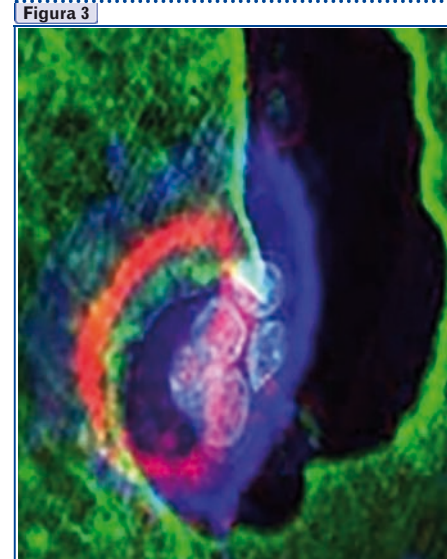
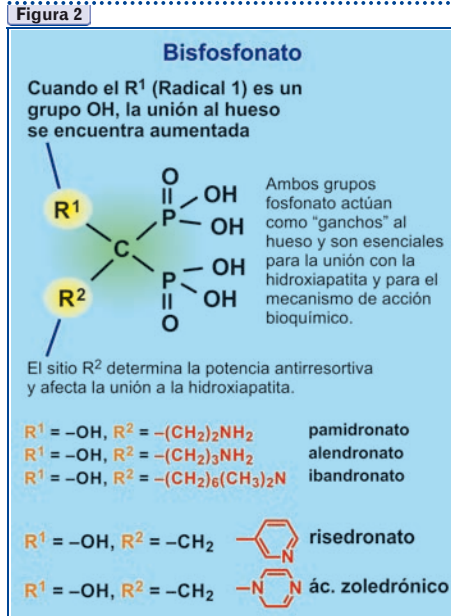
Ibandronato posee una parte de nitrógeno más altamente substituida en R2 y exhibe una potencia antirresortiva mayor que pamidronato o alendronato.

Los bisfosfonatos de mayor potencia de antirresorción son **risedronato y ácido zoledrónico**, que contienen un átomo de nitrógeno dentro de un anillo heterocíclico en la posición R2.

Las mejoras en la potencia antirresortiva que resultan de las diferencias en los grupos R2 parecen estar ligadas particularmente a la inhibición de la enzima farnesil pirofosfato sintetasa dentro de las vías del mevalonato en los osteoclastos.⁽⁸⁾

Mecanismo de acción de los bisfosfonatos

Como es bien sabido, los osteoclastos como macrófagos tisulares son parte esencial del proceso de resorción ósea. Estos se movilizan y se adhieren a la superficie ósea y producen un ambiente ácido con la producción de iones hidrogeniones y enzimas que producen la degradación del hueso.⁽⁹⁾



En la figura 3 tenemos una vista superior de un osteoclasto, multinucleado en una laguna de resorción. En verde se aprecia el bisfosfonato adherido a la superficie del hueso, en azul la membrana del osteoclasto y en rojo el citoesqueleto.⁽⁸⁾

En la figura 4 lo que podemos observar es el mecanismo a través del cual el bisfosfonato (en color verde) adherido a la hidroxiapatita en una laguna de resorción ósea es internalizado por el osteoclasto durante el proceso de resorción, como observamos en estos pequeños puntos verdes en el citoplasma del osteoclasto.

Una vez el bisfosfonato es internalizado por el osteoclasto durante el proceso de resorción, interrumpe la

vía del mevalonato mediante la inhibición de la enzima farnesil pirofosfato sintetasa.⁽⁹⁾

La **vía del mevalonato** es una vía biosintética responsable de la producción del colesterol, otros esteroides y lípidos isoprenoides tales como el isopentenildifosfato (también conocido como isopentenil pirofosfato IPP), así como el farnesilpirofosfato (FPP) y geranylgeranildifosfato (GGPP). Estos compuestos isoprenoides son esenciales para la modificación post-traduccional o transferencia de cadenas de ácidos grasos de pequeñas **proteínas GTPasas**, tales como Ras, Rho, Rac y Rab.⁽¹⁰⁾

Estas son proteínas de señalización importantes para muchas funciones celulares del osteoclasto como la conservación de la morfología celular y el borde rizado de la membrana, el tráfico de endosomas y la prevención de la apoptosis.

La inhibición de la prenilación de estas proteínas, y la consiguiente interrupción de su función de señalización, explica entonces el mecanismo mediante el cual los osteoclastos son dirigidos a la apoptosis. De esta manera, en las pacientes que tienen una resorción ósea exagerada, se logra un equilibrio entre la resorción y la producción de hueso.^(8,9,10)

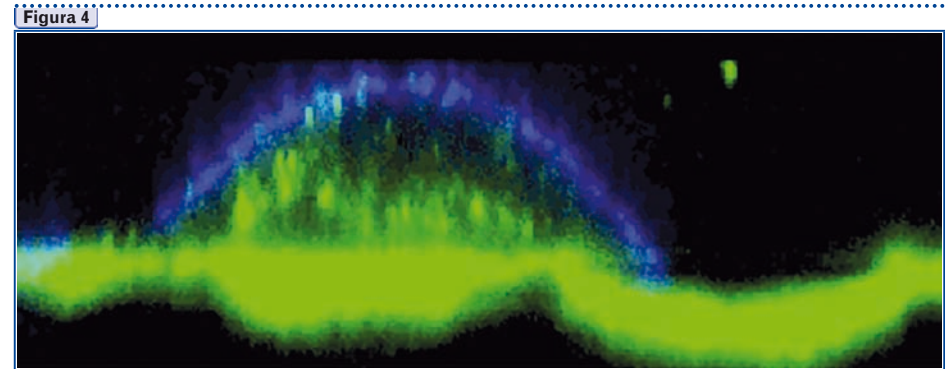
Cuando los BPs inhiben la farnesil pirofosfato sintetasa, inhibiendo la prenilación de las proteínas de señalización, el osteoclasto pierde la organización del citoesqueleto, pierde su borde rizado, se afecta el tráfico vesicular y por lo tanto se dirige a la apoptosis.

Existen diversos bisfosfonatos disponibles en Uruguay. Por vía oral encontramos:

- **alendronato, ibandronato y risedronato.**

Para uso por vía parenteral (intravenosa) disponemos de:

- **pamidronato** (para el tratamiento de las metástasis óseas, del mieloma y la enfermedad de Paget) y
- **ácido zoledrónico** (dosis bajas anuales en osteoporosis y mayores para el tratamiento de metástasis óseas y mieloma).



Efectos adversos

El perfil general de seguridad de los BPs es aceptable y sus efectos adversos suelen ser leves.

Bisfosfonatos vía oral

Los efectos adversos más frecuentes son los gastrointestinales, aunque raramente constituyen una causa de suspensión del tratamiento.

No obstante, en aquellos casos en los que, tras asegurar que se toman correctamente, persistan las molestias, se deberá plantear el cambio de vía de administración o de clase terapéutica.

Otros efectos adversos como dolor osteomuscular, daño renal y hepatotoxicidad son muy infrecuentes y rara vez ocasionarán la retirada del fármaco.

Bisfosfonatos parenterales

La *reacción de fase aguda*, el efecto adverso más frecuente relacionado con los BPs intravenosos, responde bien al paracetamol y tiende a desaparecer en las siguientes infusiones.

Debe recordarse la necesidad de asegurar un buen aporte de calcio y vitamina D para evitar la hipocalcemia posterior a la infusión, sobre todo en los pacientes de riesgo.

A la luz de los trabajos de farmacovigilancia se han reportado nuevos efectos adversos de frecuencia baja: las fracturas subtrocanterias (que serán motivo de otra comunicación), y la osteonecrosis del maxilar (ONM) que se describe a continuación.

ONM en pacientes tratados con bisfosfonatos

Se entiende por *osteonecrosis del maxilar* a la muerte del tejido óseo del maxilar que se origina por múltiples factores, sistémicos y locales, que comprometen el flujo sanguíneo y cuyo mecanismo es idiopático.

Las lesiones se asocian en general a paraodontosis y procesos infecciosos en boca.

El primer informe de osteonecrosis del maxilar vinculado con el uso de BPs se reportó en el año 2003. A partir de ese momento se comenzaron a publicar en la literatura casos y series de pacientes, afectados principalmente con mieloma múltiple y cáncer de mama, que presentaban osteonecrosis de los maxilares y que tenían como patrón común en la terapia farmacológica el uso de bisfosfonatos intravenosos (pamidronato 90 mg y ácido zoledrónico 4 mg).

Las primeras series de pacientes que padecían de esta complicación fueron publicadas ese mismo año:

- Marx : 36 casos⁽¹¹⁾
- Wang et al.: 3 casos
- Migliorati: 5 casos⁽⁵⁾

A pesar de que ya se conocían reacciones adversas al uso de bisfosfonatos, la osteonecrosis de los maxilares no había sido detectada en los ensayos clínicos previos a su comercialización.

Ruggiero y colaboradores en el año 2004 reportaron 63 casos en pacientes neoplásicos con dosis altas de estos fármacos, fundamentalmente por vía intravenosa.

La revisión de la ASBMR de 57 casos de ONM mostraba que 53 pacientes habían recibido alendronato, 2 risedronato y 2 pamidronato y/o zoledronato i/v.⁽⁶⁾

Estudio Horizon PFT

Se realizó un estudio aleatorizado (Horizon PFT) que enroló 7736 mujeres postmenopáusicas con edades de 65 a 89 años. Dichas mujeres eran enroladas al estudio si poseían una densidad mineral ósea con un T score de -2.5 Ds o menos en el cuello femoral y sin fractura vertebral, con una densidad de columna de -1.5 Ds o menor.⁽⁴⁾ A 3889 se le aplicaron 5 mg de ácido zoledrónico en infusión i/v anual en dosis única.

Este estudio, que tuvo varios años de duración y que enroló a un número importante de mujeres de todo el mundo, demostró que el riesgo asociado de tener una osteonecrosis de mandíbula en tratamiento con bisfosfonatos estuvo entre 1/10.000 -1/100.000 pacientes/tratamiento/año.⁽¹²⁾ Se vio 1 único caso de ONM en el grupo en tratamiento y 1 en el grupo control.

• De esta manera, en el ensayo Horizon PFT *no* se pudo constatar el riesgo aumentado de osteonecrosis maxilar en el grupo que recibió bisfosfonatos por vía i/v.

Importa señalar que los resultados del estudio muestran claramente que en mujeres postmenopáusicas el uso de la infusión de 5 mg de ácido zoledrónico una vez al año ha reducido un **70%** el riesgo de una nueva fractura vertebral y **41%** el riesgo de fractura de cadera. Además ha quedado demostrada la reducción de días de discapacidad y ausentismo laboral, así como una notable reducción del dolor lumbar con el uso de bisfosfonatos.^(13, 14)

La incidencia de ONM en esta cohorte de mujeres postmenopáusicas que han recibido bisfosfonato por 3 años consecutivos fue baja; menos de 1 caso por cada 10.000 tratamientos por año.

Por otro lado, en el grupo placebo también se encontró 1 paciente que sufrió ONM, por lo que esto obliga a preguntarnos si la necrosis de mandíbula podría tener otra causa predisponente ajena al uso del bisfosfonato.

Debido a esta baja incidencia de ONM en el estudio, tanto en el grupo con bisfosfonatos como en el placebo, se hace muy difícil demostrar que el BPs sea causa directa de la ONM.

Del mismo modo, la extensión del estudio Horizon PFT a 6 años no ha reportado casos de ONM.^(13, 14)

• En función de nuestra búsqueda y experiencia nos animamos a afirmar que **la ONM tiene una incidencia baja en pacientes con osteoporosis sin otras complicaciones**, por lo menos 100 veces menor en la población con osteoporosis que en la población oncológica.

Esta diferencia estadística puede deberse a la diferencia del estado de la inmunidad del paciente oncológico con la dificultad que ello acarrea en el manejo de heridas. Por otra parte la dosis de BPs que se utilizan en patologías oncológicas es por lo menos **10 veces mayor** que la utilizada en osteoporosis.

Osteonecrosis maxilar

Fisiopatología

La inhibición de los osteoclastos es fundamental para el "turnover" del hueso, ya que impide la resorción ósea, lo que hace que se acumulen osteoclastos desvitalizados y así se produzcan micro fracturas de la matriz mineral que no son reparadas.⁽⁶⁾

Esta patología aparece de forma casi exclusiva en la mandíbula, por su constitución anatómico-histológica, portadora de una circulación terminal, así como por ser una zona en la que tras una extracción dentaria o maniobra quirúrgica parte del esqueleto se expone directamente al medio ambiente.

La mandíbula es una zona sometida a traumatismos continuos por la masticación que podría exponer hueso por su fisiología.⁽⁸⁾

Se entiende por osteonecrosis del maxilar a la muerte del tejido óseo del maxilar que se origina por múltiples factores, sistémicos y locales, que comprometen el flujo sanguíneo de mecanismo idiopático.⁽¹⁵⁾

Puede aparecer espontáneamente o después de un procedimiento o traumatismo periodontal en el que se producen problemas de cicatrización e infección.

Clinica

Luego de una extracción dentaria u otra intervención bucal donde queda hueso expuesto persiste dolor, que a veces se acompaña de tumefacción local, parestesias, salida de material purulento y formación de una fistula oroantral

Clinicamente tiene una expresión similar a la de un secuestro óseo, una osteomielitis o un absceso.⁽³⁾

En un 80% de los casos el factor desencadenante es una extracción dentaria, en el 20% restante no se identifica la causa precipitante.

Las lesiones se asocian en general a paraodontosis y procesos infecciosos en boca.

Factores de riesgo asociados al desarrollo de ONM:^(3, 15)

- Cáncer, radioterapia.
- Tratamiento con corticoides.
- Tratamiento con talidomida.
- Manipulación dental.
- Higiene oral deficiente, el hueso expuesto a la flora se puede sobreinfectar, y finalmente producir necrosis ósea (infección periodontal).

• Tabaco - Alcohol.

En los pacientes con mieloma múltiple el riesgo de ONM incrementa un 9% por cada década que aumente la edad.⁽¹⁶⁾ En segundo lugar estarían las pacientes con cáncer de mama.⁽¹⁷⁾

Las radiografías generalmente muestran áreas con un patrón moteado y formación de secuestros óseos. En pacientes sin clínica de ONM pero con alteraciones radiológicas compatibles no se debe tomar biopsia porque podría ser la desencadenante para desarrollar una ONM.

La osteonecrosis puede ser unilateral o bilateral y puede afectar:

- Solo a la mandíbula (63-68%).
- A la mandíbula y al maxilar (7-8%).
- Solo al maxilar (24-28%).

Fuera de la mandíbula es rara; en la literatura sólo hay algún caso descrito en el canal auditivo.

La incidencia real de ONM es desconocida, ya que en la literatura solo se reflejan casos espontáneos y retrospectivos.⁽¹⁵⁾

Recomendaciones para la prevención de la ONM

La Sociedad Española de Cirugía Oral Maxilofacial ha realizado una serie de recomendaciones para la prevención de la ONM asociada al tratamiento con bisfosfonatos.^(11, 18, 19)

Para los **pacientes que reciben bisfosfonatos en indicaciones oncológicas** (hipercalcemia tumoral, metástasis óseas osteolíticas)^(18, 19), antes de comenzar el tratamiento debe realizarse una evaluación buco-dental completa por odontólogo.

En el caso de identificarse la necesidad de tratamiento dental, deberá llevarse a cabo tan pronto como sea posible, antes del comienzo de los BPs.

Si es urgente la necesidad de instaurar tratamiento (Ej. hipercalcemia tumoral), no debe retrasarse, aunque

deberá referirse al paciente cuanto antes para el tratamiento odontológico.

Tratamiento con bisfosfonatos y cuidado odontológico⁽¹¹⁾ (Ver figura 5)

Durante el tratamiento con BPs el paciente deberá realizarse con regularidad revisiones dentales y acudir a consulta odontológica tan pronto como presente síntomas tales como dolor o inflamación oral.^(18, 19)

Cuando sean necesarias intervenciones dentales, deben ser tan conservadoras como sea posible (mantener pieza).^(18, 19, 20)

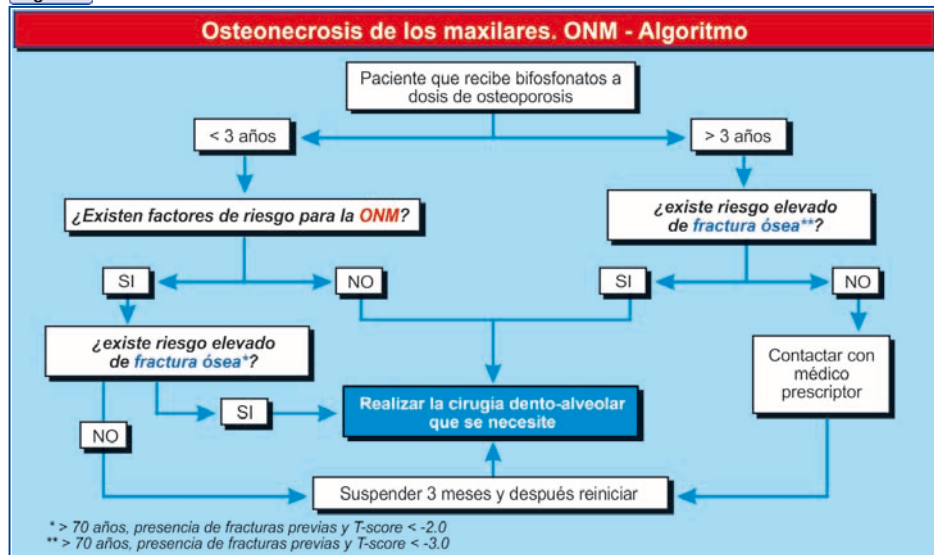
Si son necesarias extracciones o procedimientos invasivos, se recomienda que el odontólogo refiera al enfermo a centros con experiencia en este tipo de pacientes.

Conclusiones

Hasa tanto no tengamos otras evidencias científicas de mayor peso y a la luz de lo que hoy disponemos es opinión de los autores:

- **Considerar a todo paciente tratado con bisfosfonatos (especialmente intravenosos) como susceptible de presentar ONM**, sabiendo que esta es una situación no muy frecuente y que en la población con osteoporosis se reporta 1 caso por cada 10.000 tratamientos por año.^(2, 13, 14)
- **Debe realizarse un control oral clínico previo al inicio del tratamiento con bisfosfonatos**. Es necesario anticiparse a los problemas odontológicos que podría tener el paciente a corto-mediano plazo, solucionándolos con suficiente antelación para que, una vez instaurado el tratamiento con bisfosfonatos, la mucosa se encuentre íntegra y no exista ningún área de exposición ósea.^(18, 19)
- **Se aconseja realizar cirugía electiva oral de ser necesaria antes de iniciar el tratamiento**, reforzando la higiene oral-dental durante el mismo con controles periódicos con el odontólogo.^(4, 7, 21)

Figura 5



La Revista Médica para **TODOS** los Profesionales de la Salud

- Actualización médica continua
- Todas las especialidades médicas y quirúrgicas
- Escrita por destacados profesionales

Contactenos:

www.farmanuario.com - tendencias@farmanuario.com

- **Tener presente los factores de riesgo de ONM** incluyendo: cáncer, quimioterapia, radioterapia, corticoides, higiene oral deficiente, antes de realizar una exodoncia.⁽²⁰⁾
- **En caso de someterse a procedimientos odontológicos invasivos o a cirugía ósea maxilar o mandibular, se tratará de contemplar y minimizar los riesgos.** Es necesario que el paciente mantenga un control estrecho con el odontólogo para disminuir las probabilidades de infección bucal y evaluar la posibilidad de hueso expuesto en la cavidad bucal.⁽²²⁾
- **Una vez establecida la osteonecrosis, la conducta debe ser conservadora** ante la posibilidad de un empeoramiento iatrogénico del cuadro. Los procedimientos quirúrgicos también deben ser conservadores y se reservarán para los casos más sintomáticos.^(20, 21, 22)
- **Recordar que el riesgo no desaparece después de suspender los bisfosfonatos,** ya que se estima que su tiempo de permanencia adherido al hueso supera los 12 años.⁽²⁾
- **Consideramos que es necesario seguir investigando el papel de los BPs en el desarrollo de casos de necrosis del área máxilofacial.**
- **Enfatizamos la conveniencia de formar un equipo de farmacovigilancia de los casos clínicos relacionados al uso de bisfosfonatos y de equipos multidisciplinarios para el estudio de los pacientes con osteonecrosis maxilar.**

Recepción y aprobación del Artículo

Fecha de recepción: 15 de mayo de 2012.

Fecha de aprobación: 14 de junio de 2012.

Bibliografía

- Lindsay R, Saag K, Kriegman A, Davis J, Beamer E, Zhou W. A single zoledronic acid 5 mg infusion is preferred over weekly 70 mg oral alendronate in a clinical trial of postmenopausal women with osteoporosis/osteopenia. Póster presentado en: El Sexto Congreso Europeo sobre los Aspectos Clínicos y Económicos de la Osteoporosis y la Osteoartritis; 15-16 de marzo de 2006; Viena, Austria. Póster P183.
- Reginster J. et al. Randomized trial of the effects of risedronate on vertebral fractures in women with established postmenopausal osteoporosis. Vertebral Efficacy with Risedronate Therapy (VERT) Study Group. *Osteoporos Int.* 2000;11(1):83-91.
- Bilezikian Jhon et al. Osteonecrosis of the Jaws Do Bisphosphonates pose a risk? *The New England Journal Of Medicine* November 30 2006;355:2278-2271.
- Grbic Jhon T, DMD, MS, M Med Sc; Landsberg Regina, DMD, Ph D; Shou-Qing Lin. Et al Incidence of Osteonecrosis of the jaw in women with postmenopausal osteoporosis in the health outcomes and Reduced incidence With Zoledronic acid once yearly Pivotal Fracture Trial. *JADA.* 2008;139(1):42-40.
- Migliorati CA. Bisphosphonates and oral cavity avascular bone necrosis. *J Clin Oncol* 2003;21: 4253.
- Ruggiero SL, Mehrotra B, Rosenberg TJ, Engroff SL. Osteonecrosis of the jaws associated with the use of bisphosphonates: a review of 63 cases. *J Oral Maxillofac Surg* 2004;62:527-34.
- Jaimes M, Duque de Miranda Chaves Netto; Olate S, Alfonso Miranda Chaves M; &*Albergaria Barbosa J.J. Bifosfonatos y Osteonecrosis de los Maxilares. Consideraciones Sobre su Tratamiento. *Int J Morphol* 2008;26(3):681-688.
- Nancollas GH, Tang R, Gulde S, et al. Novel insights into actions of bisphosphonates on bone: differences in interactions with hydroxyapatite. *Bone.* 2006;38(5):617-27.
- Rogers MJ, Frith JC, Luckman P, et al. Molecular mechanisms of action of bisphosphonates. *Bone.* 1999;24(suppl 1):73S-79S.
- Coxon FP, Helfrich MH, Larijan B, et al. Identification of a novel phosphonocarbonylate inhibitor of rabgeranylgeranyltransferase that specifically prevents rabprenylation in osteoclasts of macrophages. *J Biol Chem.* 2001;76:48213-48222.
- Marx R, Sawatari Y, Fortin M, Brounmand V. Bisphosphonates induced exposed-bone (osteonecrosis-osteoprosis) of the jaws, risk factors recognition, prevention and treatment. *Oral Maxillofac Surg* 2005;63:1567-75.
- Black DM, Schwartz AV, Ensrud KE, Cauley JA, Lewis S, Quandt SA et al for the FLEX Research Group. Effects of Continuing or Stopping Alendronate after 5 Years of Treatment: The Fracture Intervention Trial Long-term Extension (FLEX): A Randomized Trial. *JAMA* 2006;296:2927-2938.
- Black DM, Delmas PD, Eastell R, et al, for the HORIZON Pivotal Fracture Trial. Once-yearly zoledronic acid for treatment of postmenopausal osteoporosis. *N Engl J Med.* 2007;356:1809-1822.
- Dennis M Black, Ian R Reid, Steven Boonen, Christina Bucci-Rechtweg. Et al. The Effect of 3 versus 6 Years of Zoledronic Acid Treatment of Osteoporosis: A Randomized Extension to The Horizon- Pivotal Fracture Trial (PFT). *Journal of Bone and Mineral Research* 2012;27(2):243-254.
- Carey JJ, Palomo L. Bisphosphonates and osteonecrosis of the jaw: innocent association or significant risk? Department of Rheumatology, Merlin Park University Hospital, Galway, Ireland. john.carey@hse.ie. *ClevClin J Med* 2008;75(12):871-8
- Harris S.T. et al. *JAMA.* 1999;282(14): 1344-5.
- Chesnut CH, Ettinger MP, Miller PD et al. Ibandronate produces significant, similar antifracture efficacy in North American and European women: new clinical findings from BONE. *Curr Med Res Opin.* 2005;21(3):391-401.
- Agencia Española del Medicamento y productos sanitarios comunicación sobre el riesgo del uso de medicamentos. Para Profesionales sanitarios. ref.: 2009/10 25 de septiembre de 2009 nota informativa recomendaciones para la prevención de la osteonecrosis del maxilar asociada al tratamiento con bisfosfonatos.
- Documento de consenso de la Sociedad de Investigación Ósea y del Metabolismo (SEIOMM) Madrid 2009.
- Glick Michael Editorial. Closing in on the puzzle of ONJ JADA (Journal American dental association) 2008;139.
- Wutzl, A., S., Sulzbacher, I. Seemann, R., Ewers, R., Drach, J. And Klug, C. (2012) Factors influencing surgical treatment of bisphosphonate-related osteonecrosis of the jaws. *Head Neck.* 34: 194-200. doi: 1002/hed.21708.
- Siris et al. *Mayo Clin Proc.* 2006;81(8):1013-1022.