# Síndrome de Turner

**Dra. Ma. Soledad Báez*** **Dra. Lorena Garcete**** **Dra. Ma. Josefina Jara*****
**Dra. Cynthia Lima***** **Dra. Sara Moreno Díaz***** **Dra. Silvia Ortiz******

** Médico especialista en Ginecología y Obstetricia,*
*** Residente de 4º año, *** Residente de 3º año, **** Jefa de Guardia*
*Cátedra y Servicio de Clínica Gineco-Obstétrica. Hospital de Clínicas*
*Facultad de Ciencias Médicas. Universidad Nacional de Asunción*

**Resumen.** *El síndrome de Turner se presenta en mujeres con talla baja, disgenesia gonadal y monosomía parcial o total del cromosoma X.*

*El diagnóstico prenatal se realiza por ultrasonografía, aumento de alfafetoproteina y β-HCG o cariotipo fetal en líquido amniótico.*

*Se manifiesta clínicamente por estatura de 2-3 cm menos de la estimada para la edad gestacional y bajo peso al nacer, linfedema, paladar arqueado, cuello alado, orejas y cabello de implantación baja.*

*Se presenta un caso clínico diagnosticado durante el embarazo, con estudios posnatales que mostraron coartación de aorta yuxtaductal y quiste simple en riñón derecho. Se destaca que dada su frecuente asociaciòn con malformaciones, estas deben ser siempre descartadas.*

**Abstract.** *Turner syndrome occurs in women with short stature, gonadal dysgenesis, and partial or total monosomy of the X chromosome.*

*The prenatal diagnosis is made by ultrasonography, increase of alpha-fetoprotein and β-HCG or fetal karyotype in amniotic fluid.*

*Clinical manifestations are height of 2-3 cm less than estimated for gestational age, low birth weight, lymphedema, arched palate, winged neck, ears and hair with low implantation.*

*We present a clinical case diagnosed during pregnancy, with postnatal studies that showed coarctation of juxtaductal aorta and simple cyst in right kidney. It is emphasized that given their frequent association with malformations, these should always be discarded.*

**Palabras clave:** síndrome de Turner, monosomía 45X0, ultrasonografía.
**Key words:** Turner syndrome, monosomy 45X0, ultrasonography.

## Introducción

El síndrome de Turner *(ST)* es una entidad sindrómica que afecta a mujeres, caracterizada por

- ***talla baja,***
- ***disgenesia gonadal*** y
- ***monosomía parcial o total del cromosoma X.***

Su primera descripción corresponde a Ullrich en 1930, en 1938 Henry H. Turner documenta 7 casos, en 1959 y C. E. Ford descubre su base genética.

Dra. Lorena Garcete

Dra. Ma. Josefina Jara

E-mail: josejara85@gmail.com

## Prevalencia

Se estima una prevalencia del Turner de 1 en 2500-3000 recién nacidas vivas.

Los fetos 45X0 suponen un 2% de las concepciones, evolucionando en un 99% en abortos espontáneos y sólo 1% son las que sobrevivirían.

En el 50-60% de los casos se demuestra una monosomía o ausencia completa de un cromosoma X, siendo la mayoría de las veces el cromosoma X faltante de origen paterno.

En un 20% de los casos se encuentran monosomía parcial, el 20% restantes son pacientes con mosaicismos.

## Diagnóstico prenatal

Se realiza mediante ultrasonografía, donde puede encontrarse

- *aumento de radiolucencia en nuca,*
- *higromas quísticos y*
- *anomalías cardíacas.*

También puede realizarse diagnóstico mediante cariotipo fetal en líquido amniótico.

Además, se observa con frecuencia elevación de alfafetoproteina y elevación de B-HCG.

## Clínica

Las portadoras de síndrome de Turner nacen con 2-3 cm de estatura menor de lo estimado para su edad gestacional, con peso bajo *(500 g menos)*.

Son hallazgos típicos en estas pacientes:

- linfedema distal,
- paladar arqueado,
- cuello alado,
- orejas y cabello de implantación baja,
- mamilas separadas,
- uñas displásicas.

| Clínica | (%) |
|---|---|
| *Talla corta* | 100 |
| *Cuello corto* | 40 |
| *Proporción anormal del segmento superior/inferior* | 97 |
| *Mamilas hipoplásicas y muy separadas* | 80 |
| *Pterigium colli* | 25 |
| *Implantación baja de cabello* | 42 |
| *Micrognatia y paladar ojival* | 38 |
| *Malformaciones renales* | 39 |
| *Malformaciones cardiovasculares* | 55 |
| *Infertilidad* | 99 |
| *Defectos en la audición* | 50 |

**Tabla 1**

Se deben descartar siempre malformaciones asociadas, en particular las cardíacas como coartación de aorta. La luxación congénita de caderas también es frecuente *(ver tabla 1)*.

## Conclusión

El síndrome de Turner es una entidad sindrómica caracterizada por talla baja, disgenesia gonadal y fenotiposcaracterístico, asociado a monosomía parcial o total del cromosoma X.

Puede tener diagnóstico prenatal, como en este caso mediante ecografía y cariotipo.

Siempre se deben descartar malformaciones asociadas.

***Recibido:*** 18/03/2019
***Aprobado:*** 06/07/2019

## Bibliografía consultada

1. Ullrich O. Eur J Pediatr. 1930;49:271-6. Primera descripción del síndrome.
2. Turner HH. A syndrome of infantilism, congenital webbed neck and cubitus valgus. Endocrinology. 1938;23:566-74. Descripción del síndrome por H. Turner.
3. Ford CE, Jones KW, Polani PE, De Almeida JC, Briggs JH. A sex-chromosome anomaly in a case of gonadal dysgenesis (Turner's syndrome). Lancet, 1959;4(1):711-3. Alusion a la genetic del síndrome.
4. Morgan T. Turner Syndrome: Diagnosis and Management. American Family Physician. 2007; 76(3):403-10. Resumen de las distintas evidencias en el ST.
5. Sybert VP, McCauley E. Turner´s síndrome. N Engl J Med 2004;351:1227-1238.
6. Saenger P. Recommendations for the Diagnosis and Management of Turner Syndrome. JCE & M. 2001;86(7):3061-9. Articulo completo basado en la clínica y el tratamiento.
7. Saenger P. Clinical manifestations and diagnosis of Turner syndrome. March 30, 2009. Disponible en http:// www. uptodate. com Actualización en la incidencia, la clínica y el seguimiento del ST.
8. Oliver A, González Casado I. Tratamiento y seguimiento en niñas con Síndrome de Turner. Actualizaciones terapéuticas en endocrinología. Revista de Hormona y factores de crecimiento. 2009;XII(1):12-9.
9. Galan E. Sindrome de Turner. Madrid: Asociación Española de Pediatría: 2001. Disponible en: http://www. aeped. es/ protocolos/genética/index. html

# Caso clínico

Paciente de sexo femenino de 27 años de edad, sin antecedentes patológicos familiares ni personales de valor.

Como antecedentes gineco-obstétricos se destacan 2 gestas previas, 2 cesáreas; antecedente de hijo portador de síndrome de Coats y otra de sexo femenino aparentemente sana. Embarazo controlado, sin patología cursante en el mismo.

La ultrasonografía *(semana 11)* informa una tumoración a nivel cervical: higroma quístico *(ver figura1)*, radiolucencia nucal de 7,2 mm; hueso nasal y ductus venoso no se logran evaluar.

**Figura 1** Ultrasonografía en la semana 11: Tumoración a nivel cervical: higroma quístico.

A las 16 semanas se realiza cariotipo fetal en líquido amniótico que informa monosomía del cromosoma X compatible con ST *(45X0)*.

**Figura 2** Ecografía fetal a las 35 semanas. Vestigios de higroma quístico y riñón derecho de aspecto quístico.

Ecografía morfológica *(23 semanas)* no observa alteraciones de la anatomía fetal, aparte del higroma quístico ya mencionado.

Ecocardiografía fetal *(29 semanas)* dentro de límites normales.

Ecografía fetal *(35 semanas)* informa vestigios de higroma quístico y riñón derecho de aspecto quístico (*ver Figura 2*).

## Resultados

En la semana 38 de gestación se interrumpe el embarazo por cesárea abdominal segmentaria arciforme, con nacimiento vivo, RN de sexo femenino, peso al nacer 3150 gramos, 37,5 semanas estimadas según Capurro, APGAR: 08/08,

**Figura 3** Nótese la implantación baja de las orejas, mandíbula pequeña, pliegue cutáneo laxo en el cuello, tórax ancho.

# Caso clínico

talla: 46 cm. Requirió estimulación y oxígeno al nacimiento.

Al examen físico presentaba implantación baja de las orejas, mandíbula pequeña, leve edema del dorso de manos y pies, pliegue cutáneo laxo en el cuello, tórax ancho, talla baja *(ver figura 3)*.

Se realiza ecocardiografía que informa coartación de aorta yuxtaductal y ecografía abdominal que informa quiste simple en riñón derecho *(ver figura 4)*.

Actualmente la paciente cuenta con 2 años de edad *(ver figura 5)*.

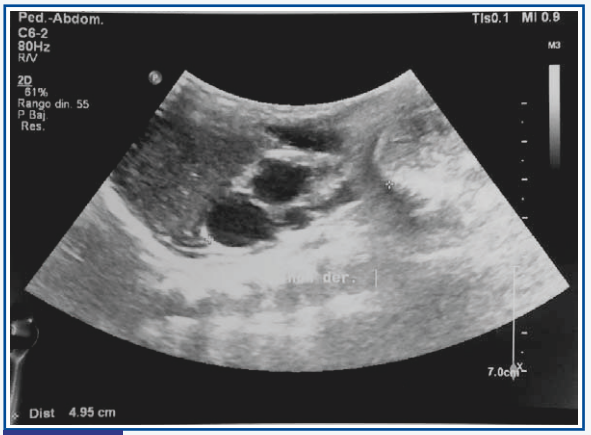


**Figura 4** Ecografía al nacer.

**Figura 5** Foto de la paciente con 2 años de edad.