

Alopecia con patrón femenino

– Herramientas diagnósticas y terapéuticas actuales –

Dra. Fátima Agüero de Zaputovich.

Médica Dermatóloga. Auxiliar de la enseñanza, Cátedra de Dermatología.
Facultad de Ciencias Médicas. Universidad Nacional de Asunción.
Directora de DERMALASER. Asunción, Paraguay.



Resumen: La alopecia con patrón femenino es una afección frecuente y muy angustiante en mujeres. Un correcto diagnóstico y la exclusión de otras patologías concomitantes son indispensables para la instauración de un correcto tratamiento que nos permitirá los mejores resultados. Se realizó una revisión exhaustiva acerca de los métodos de diagnóstico disponibles y las opciones terapéuticas existentes en la actualidad.

Palabras clave: alopecia femenina, diagnóstico, minoxidil, antiandrógenos.

Abstract: Female pattern hair loss is a frequent and very distressing condition in women. A correct diagnosis and exclusion of other concomitant pathologies are indispensable for the establishment of a proper treatment that will allow us the best results. A comprehensive review of available diagnostic methods and therapeutic options currently available was performed.

Keywords: female alopecia, diagnosis, minoxidil, antiandrogens.

Introducción

La caída de pelo es un motivo de consulta bastante frecuente en mujeres y la mujer que consulta por ello por lo general se presenta muy angustiada y en busca de tratamientos rápidos y efectivos, ya que desde el punto de vista social y psicológico, nos encontramos mejor preparados para ver a un hombre calvo que a una mujer con pelo escaso y raro.

Se realizó una revisión exhaustiva de los más recientes artículos publicados en revistas científicas indexadas en PubMed con respecto al diagnóstico y posibilidades terapéuticas ante la alopecia con patrón femenino (FPHL por sus siglas en inglés: female pattern hair loss), una de las causas más frecuentes de caída de pelo difusa en mujeres, las que son resumidas a continuación junto con algunos aportes en base a la experiencia del autor.

Etiopatogenia

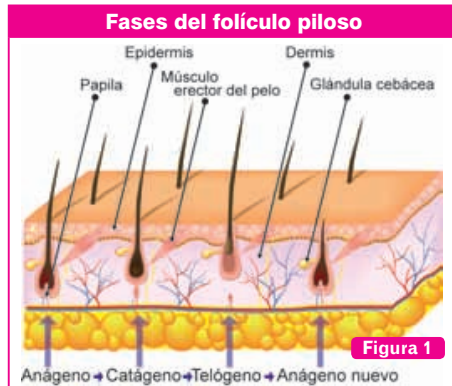
Varias son las causas de caída de pelo en mujeres, pero entre las principales se encuentra los efluvios y la FPHL. Llamamos efluvio a una caída difusa y brusca de pelo frecuentemente secundaria a causas sistémicas o a un evento estresante para el cuerpo (drogas, post-quimioterapia, post-cirugías o enfermedades febriles, post-parto, enfermedades carenciales como la anemia, descenso brusco

de peso, privación de anticonceptivos orales por citar algunas de sus causas) y que por lo general tiende a resolverse espontáneamente al cabo de un tiempo o una vez tratada la causa desencadenante⁽¹⁾.

Por otro lado, nos encontramos con la FPHL, afección en mujeres similar a la alopecia androgenética masculina, aunque cada vez más evidencia asegura que éstas son entidades diferentes y que la FPHL no es la contraparte femenina de la MAGA (alopecia androgenética masculina)^(2,3), sino que se trata de una condición genética que predispone a la sensibilidad especial de los folículos pilosos a hormonas circulantes (herencia poligénica, en la que están comprometidos el gen receptor de andrógenos y el gen de la aromataasa), la que se inicia en mujeres en la pubertad pero recién suele evidenciarse alrededor de los 30 a 40 años de edad, con una prevalencia de 6-12% en mujeres menores de 50 años y del 30-40% en mujeres entre 60 y 70 años^(2,3). Aún no se han comprendido del todo los mecanismos etiopatogénicos pero hay consenso en que están implicados de algún modo los andrógenos y los estrógenos, a pesar de que en el 70% de los casos las mujeres no presentan evidencia de exceso de andrógenos. En las mujeres con FPHL la historia familiar de afectación no resulta tan clara como en el hombre y muchas veces esta afección se pone en evidencia espontáneamente o al asociarse con otra patología que acelere el proceso de disminución difusa del pelo a nivel del cuero cabelludo⁽²⁾.

La FPHL se caracteriza por la miniaturización progresiva de folículos pilosos a nivel del cuero cabelludo con el

E-mail: fatima@dermalaser.com.py



Cada folículo piloso pasa consecutivamente por una fase de crecimiento y de reposo: **fase anágena** (de crecimiento), **fase catágena** (fase de transición) y **fase telógena** (fase de reposo), en la que el pelo se desprende de su anclaje al folículo para luego ser desprendido, mientras un nuevo pelo anágeno inicia su crecimiento en el folículo.

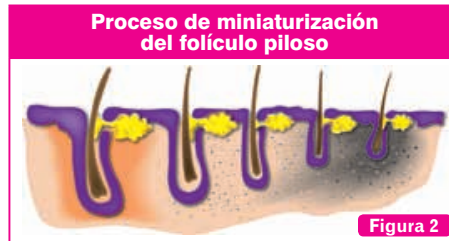acortamiento de la fase de crecimiento de los mismos (anágeno) la consiguiente disminución del diámetro, longitud y coloración de los pelos (sustitución de pelos terminales por vellos) hasta que se llega a la pérdida total de los mismos^(2,4) (Ver Figura 1 y 2). La responsable de todo este proceso es la enzima 5 alfa reductasa ubicada a nivel de los folículos en el cuero cabelludo y encargada de transformar testosterona en DHT (*dihidrotestosterona*) a este nivel, siendo ésta última la responsable de estos cambios de miniaturización y acortamiento del ciclo del folículo piloso. A diferencia de los hombres, la distribución de esta enzima en el cuero cabelludo de las mujeres es más escasa y difusa, razón por la cual la FPHL difiere de las clásicas alopecias masculinas en las que vemos un raleamiento del pelo a nivel parieto-temporal y en el vertex, preservando la zona occipital^(2,3).

Un diagnóstico correcto y temprano es fundamental para evitar la progresión de esta afección y para lograr los mejores resultados posibles en cuanto a su reversión ya que debido al carácter progresivo de ella, a menor estadio mejor respuesta tras el inicio del tratamiento⁽⁵⁾.

Estadificación

El patrón de la alopecia es diferente al del hombre debido a un menor número de receptores androgénicos, una menor cantidad de 5 α reductasa II, así como una mayor cantidad de aromatasa a nivel del cuero cabelludo en las mujeres, enzima encargada de transformar andrógenos en estrógenos⁽⁴⁾.

Existen 3 patrones principales de alopecias femeninas diferentes entre sí y cada una de ellas puede estadificarse según su gravedad (Ver Figura 3)^(1,6). De estos patrones



Esquema representativo de la miniaturización del folículo piloso por acción de la DHT a nivel de los folículos pilosos.

sólo el patrón de Hamilton, similar al de los hombres, se considera vinculado a hiperandrogenia circulante y obliga la pesquisa de trastornos hormonales⁽³⁾, mientras que los demás, el patrón de Ludwig y el de Olsen, no se encuentran precisamente vinculados a ella y salvo otros indicios, no implican la búsqueda de un trasfondo hormonal^(2,7).

Diagnóstico

El diagnóstico de la FPHL muchas veces es clínico, basado en la observación de un raleamiento a nivel del cuero cabelludo de mujeres adolescentes, adultas, pre o postmenopáusicas que consultan por disminución del volumen y la cantidad del pelo, acompañada o no de otros signos de hiperandrogenia y en la que se observa una disminución de la densidad pilosa a nivel frontal, interparietal o difusa, que preserva la primera línea de implantación y cuya pérdida de pelo no es aguda ni muy llamativa sino más bien lenta y gradual^(2,3,8). A la observación más cercana lo llamativo suele ser la diversidad del diámetro de los tallos pilosos, por la consiguiente miniaturización, siendo mayor el número de folículos miniaturizados conforme avanza la afección.

El diagnóstico de la FPHL es predominantemente clínico, aunque varias herramientas están al alcance de nuestras manos hoy en día ante casos dudosos o cuando deseamos realizar el seguimiento de esta afección o valorar su respuesta al tratamiento^(2,3).

Tricoscopia o Dermatoscopia

Es un método de diagnóstico no invasivo que nos permite apreciar estructuras a nivel del cuero cabelludo y de los tallos pilosos que no son apreciables a simple vista por medio de un sistema óptico de amplificación de imagen (*lentes de aumento*) y una fuente de luz convencional o polarizada. Para disminuir la reflexión o refracción de la luz por parte de la epidermis se usa una interfase líquida (*agua, aceite o alcohol*) lo que permite ver estructuras anatómicas de la epidermis o de la dermis papilar que no son visibles a simple vista. A nivel del cuero cabelludo de las pacientes con FPHL lo más llamativo a ser observado y de hecho, lo que nos da el diagnóstico, es la variación del grosor y tamaño de los tallos pilosos mayor al 20%, es decir, observamos tallos pilosos de diferente grosor entre sí en una misma zona^(3,5,8,9). Otras alteraciones que

podemos observar son: la presencia de puntos amarillos a nivel de las aperturas foliculares (*tapones de queratina y sebo a nivel de dichas aperturas*), los cuales son abundantes en casos de alopecia areata focal o difusa, sin embargo en FPHL son escasos. Además es frecuente observar la presencia de una hiperpigmentación de color marrón grisáceo a nivel perifolicular⁽⁵⁾.

La tricoscopia nos ayuda a descartar los diagnósticos diferenciales cuando la clínica no nos es suficiente^(1,8,9). Si observamos puntos blancos a nivel de las aperturas foliculares, estos indican cicatrización y fibrosis folicular, lo que podemos observar en FPHL en estadios ya muy avanzados y con imposibilidad de recuperación del pelo en dicha zona o de lo contrario, pueden significar que nos encontramos ante alopecias cicatriciales como la alopecia fibrosante frontal o un lupus discoide entre otras patologías y nos obliga a realizar una biopsia para confirmar el diagnóstico⁽⁵⁾.

También podemos encontrarnos con otras estructuras como los puntos negros: los puntos negros a nivel de las aperturas foliculares nos indican la rotura del tallo piloso a nivel de su emergencia, no son compatibles con la FPHL y más bien nos indican caída de pelo asociadas con tricotilomanía, rotura por tracción, tiñas, o alopecia areata^(1,5,8,9).

Alteraciones del tallo piloso: a la dermatoscopia también podemos observar alteraciones congénitas o adquiridas del tallo piloso, las congénitas se presentan desde edades muy tempranas y no nos van a presentar dificultad diagnóstica, mientras que la tricorexix nodosa adquirida es una expresión de injuria química o física a dicho nivel y produce caída de pelo por su rotura, dejando a nivel de donde se produjo el trauma, el extremo distal desmechado y desflechado^(8,9).

Existen ciertos dispositivos que se basan en las observaciones tricoscópicas y por medio de un software pueden facilitar y mejorar el conteo de los folículos y la observación de las características de los mismos (*videodermatoscopia, fototricograma*) dando imágenes con aumento de hasta 70 o 160 veces el tamaño real y almacenando

información, lo cual resulta muy útil para el diagnóstico y el seguimiento⁽²⁾.

Pull test

Es una clásica maniobra exploratoria de afecciones del pelo y cuero cabelludo, consiste en la tracción suavemente pero en forma firme de un grupo de 50 a 60 pelos a fin de comprobar si estos se desprenden espontáneamente, lo cual hablaría de una caída activa. Se realiza por lo general a nivel de la región frontal y la región occipital. Se considera positivo cuando tras la tracción se desprenden más de 5 pelos (*tener en cuenta que si la paciente se lavó recientemente el pelo, el resultado puede ser falsamente negativo*)⁽¹⁾. En mujeres con FPHL puede ser levemente positivo a nivel frontal pero por lo general es negativo a nivel occipital^(4,5). Un pull test muy positivo y en varias zonas del cuero cabelludo indica la presencia o la asociación de un efluviio telógeno o anagénico agudos^(1,2,3,4).

Tricograma

Es un método de diagnóstico poco invasivo, sencillo, económico y rápido que consiste en la observación de bulbos y tallos pilosos de distintas zonas del cuero cabelludo a fin de observar sus características y valorar la relación existente entre los bulbos en fase de crecimiento y aquellos en fase de caída. La utilidad del tricograma depende de una correcta preparación del paciente y una buena toma de la muestra. El paciente debe ser instruido a no lavarse ni cepillarse energicamente el pelo 3 días antes de la toma de muestra. Una buena muestra implica la realización de un pull test y posteriormente, la tracción enérgica y rápida de un grupo de 20 a 30 pelos de las diferentes zonas a estudiar, las que en casos de sospecha de FPHL son la zona frontal, parietal, vertex y región occipital. La observación de los bulbos y tallos se realiza con microscopio óptico⁽¹⁾. Al observar los bulbos podemos estimar la relación entre pelos **anágenos** (*en fase de crecimiento*) y pelos **telógenos** (*en fase de caída*). La relación normal entre ellos es de 9:1, es decir que consideramos normal la presencia de 80% de anágenos o más y de menos de 20% de telógenos⁽²⁾. Si esta relación está alterada con un aumento de telógenos, nos encontramos con una real caída de pelo. La relación entre



Tipo Hamilton: tipo masculino, con recesión frontoparietal y del vertex, **Tipo Ludwig:** disminución de densidad capilar a nivel coronal, respetando línea de implantación capilar frontal, **Tipo Olsen:** con afectación triangular de base abierta hacia la región frontal, "árbol de navidad". Los mismos patrones presentan diferentes estadios según la progresión de la alopecia.

Figura 3

anágenos y telógenos en la FPHL suele estar levemente alterada, con telógenos ocupando entre el 20 al 25% de la muestra, valores por encima de este porcentaje nos indican que debemos investigar otras alteraciones concomitantes como efluvios telógenos⁽³⁾.

Por otro lado, la observación de los tallos pilosos también podrá ayudarnos al diagnóstico de la FPHL, ya que la miniaturización es bastante fácil de observar y objetivar: una relación entre pelos terminales y vellos (*pelos miniaturizados y que a los pocos centímetros de crecimiento se vuelven telógenos como respuesta al proceso de miniaturización existente a nivel del cuero cabelludo*) de 4:1 nos da el diagnóstico de FPHL en mujeres. No obstante, la presencia de otras alteraciones a nivel del bulbo como por ejemplo la distrofia, nos obliga a descartar alteraciones concomitantes como la alopecia areata incógnita, efluvio anágeno por quimioterapia sistémica, déficit de hierro, hipotiroidismo, hipoproteïnemia entre otros⁽⁵⁾.

Biopsia

La toma de biopsia para estudio anatomopatológico por lo general no es necesaria para el diagnóstico de FPHL, salvo en ciertos casos en que la clínica no es muy clara, no hay respuesta al tratamiento o se sospecha de alguna patología concomitante que no puede diagnosticarse por otro método. Para el correcto diagnóstico se debe realizar la toma de 2 muestras de la zona central del cuero cabelludo, con un punch de 4 mm de diámetro o de lo contrario, dos pequeñas cuñas cutáneas. Los mismos parámetros descritos anteriormente (*miniaturización, relación entre pelos terminales y vellos 4:1*) confirman el diagnóstico, además se puede observar una reducción del número de pelos por unidad de área (menos de 30-50 pelos por punch de 4mm), lo cual sólo sería observada en estadios más avanzados, además de un leve infiltrado linfohistiocitario y cierta fibrosis perifolicular^(2,4).

Análisis laboratoriales

Ante una mujer que acude a consultar por caída difusa de pelo, siempre es importante descartar alteraciones tiroideas, niveles bajos de ferritina y de vitamina D, anticuerpos antinucleares y VDRL para excluir factores que

pueden estar produciendo la caída de pelo, o agravando la causa subyacente^(2,3,4,5,10,11).

A las pacientes con signos de hiperandrogenia como seborrea, acné, hirsutismo, ciclos menstruales irregulares, con un índice de masa corporal elevado o en aquellas con inicio muy temprano, se les debe solicitar un perfil hormonal que excluya alteraciones hormonales acompañantes principalmente del síndrome de ovario poliquístico o SAHA (*seborrea, acné, hirsutismo y alopecia*) (Ver Tabla 1)^(2,3,5).

Tratamientos disponibles

Es importante recalcar a la paciente que va a iniciar su tratamiento que hoy por hoy no existe cura para el FPHL, que los tratamientos van dirigidos a frenar el proceso, retrasarlo y revertirlo en la medida que sea posible, lo cual es más factible en estadios tempranos y que los tratamientos combinados son más efectivos que la monoterapia⁽¹²⁾. Otro concepto que se debe saber es que los resultados empiezan a aparecer recién a los 3 a 6 meses, por lo que no deben desanimarse al inicio del mismo y deben tener constancia y paciencia para ver y mantener resultados.

De todos los tratamientos disponibles en la actualidad, sólo uno es el aprobado por la FDA (*Food and Drug Administration, ente que regula el uso de medicamentos en Estados Unidos de América*), el Minoxidil, los demás tienen indicación off-label y cuentan con mayor o menor respaldo de estudios científicos según el caso^(4,13,14,15,16) (Ver Tabla 2).

Minoxidil

Es un fármaco cuyo metabolito activo es el sulfato de minoxidil, el cual abre canales de potasio a nivel celular. Su exacto mecanismo de acción aún es desconocido, pero se sabe que actúa como vasodilatador, angiogénico e inmunomodulador, prolonga el anágeno en los pelos, evita la apoptosis y aumenta la síntesis de ADN, lo que da como resultado el mantenimiento y engrosamiento de los pelos terminales y su aumento en cantidad^(2,3,16). Es el fármaco que presenta mejores resultados en mujeres sin otros signos de hiperandrogenia⁽¹⁶⁾. Está aprobado para uso en mujeres a una concentración de 2% en loción dos

Análisis laboratoriales a ser solicitados en la consulta ante una mujer con FPHL (2, 3, 4)

Bioquímica sanguínea	Perfil hormonal ante sospecha de hiperandrogenismo
• Hemograma completo	• FSH/LH (hormona foliculo estimulante/hormonaluteinizante)
• Funcional hepático	• 17 OH progesterona
• Glucemia	• DHEAs (dehidroepiandrosterona sulfato)
• Perfil férrico	• Δ 4 androstenediona
• Perfil tiroideo	• Testosterona total y libre
• Vitamina D, Zinc, ácido fólico.	• SHBG (sex hormone binding globulin)
• ANA (anticuerpos antinucleares)	• Prolactina
VDRL (venereal disease research laboratory)	

Tabla 1

Resumen de las principales opciones terapéuticas para FPHL (2, 3, 4, 6, 7, 14, 15, 16, 18, 20)

Medicamento	Posología	Evidencia científica
Modificadores de la respuesta biológica		
• Minoxidil 2-5%	1 ml 2/d, loción, espuma	2% 2 x d loción, 5% 1 x d espuma aprobados x FDA p FPHL.
Anti andrógenos centrales		
• Ciproterona	100 mg/d 5-15 + 50 mcg etinilestradiol 5-25 d/c	No en USA, utilizado en Europa. Ca de próstata/ Acné, hirsutismo, alopecia, POS.
• Espironolactona	100-200 mg/d	Aprobado x FDA como diurético y p hiperaldosteronismo 1º e idiop.
• Flutamida	62.5-250 mg/d	Aprobado x FDA p Ca Próstata. Hirsutismo+Alopecia
Anti andrógenos periféricos		
• Finasteride	2.5-5 mg/d	Aprobado x FDA p HPB y MAGA
• Dutasteride	0.5 mg/d	Aprobado x FDA p HPB
Misceláneas		
• Analog. PGF2a	Bimatoprost, Travoprost, Latanoprost 0.1% 1 x día	Bimatoprost aprob x FDA p Hipotric. Estudios en MAGA.
• Antag. Recept PGD2	Ramatroban	Aprob en Japón p MAGA. Estudio en USA
• LLLT	2-3-7/sem 15-18 min	HairMax comb aprobado x FDA. Otros: pocos estudios, MAGA y FPHL.
• Transplante capilar	Una vez estabilizada la alopecia	Técnicas. Mejor en MAGA

Tabla 2

veces por día, o en espuma al 5% una vez por día y tras 12 meses de uso se puede valorar su eficacia ⁽⁵⁾. Entre sus efectos colaterales podemos citar a la hipertriosis transitoria ⁽²⁾, la cual cede al discontinuar el fármaco, dermatitis de contacto, la cual puede ser tanto por el minoxidil como por sus xipientes como el propilenglicol ⁽⁴⁾, prurito, eritema difuso, xerosis. La taquicardia e hipotensión están descritas pero son muy infrecuentes, no obstante se debe valorar su uso en nefrópatas e hipertensos. Es de categoría C para uso en el embarazo ⁽²⁾.

Antiandrógenos

Son utilizados para bloquear la unión de andrógenos a sus receptores.

Acetato de Ciproterona

Antiandrógeno con acción progestágena. Los estudios sobre su efectividad son controversiales, y los mejores resultados se observan en mujeres con FPHL y otros signos de hiperandrogenismo ⁽⁴⁾. Su uso detiene la caída del cabello pero no actúa sobre el diámetro del mismo. La dosis recomendada es de 100 mg/d, los días 5-15 del ciclo junto con un método anticonceptivo (*por ejemplo la combinación de etinilestradiol+acetato de ciproterona, la dosis de ciproterona contenida en los anticonceptivos es insuficiente para tratar la alopecia*) ⁽²⁾. Entre sus efectos colaterales se citan astenia, disminución de la libido, mastodinia, hipertensión arterial, aumento de peso, edema, náuseas, depresión. No necesita control laboratorial

aunque a dosis muy altas podría ocasionar hepatitis y su uso está contraindicado en el embarazo ⁽³⁾.

Flutamida

Antiandrógeno esteroideo que inhibe la unión de andrógenos a sus receptores, utilizado en cáncer de próstata y con varios estudios que hablan de su efectividad en el hirsutismo hormonal suprarrenal, en el acné hormonal y en las alopecias ^(4,16). El gran inconveniente que presenta es su hepatotoxicidad, al parecer relacionada a la dosis ⁽²⁾ (*aunque un estudio reportó hepatotoxicidad incluso a dosis muy bajas* ⁽¹⁷⁾). Es por ello que se la utiliza a dosis de 250 mg/d, 125 mg/d o 62,5 mg/d, con la recomendación de controles laboratoriales mensuales al menos los primeros 6 meses y luego semestrales para monitorizar la funcionalidad hepática. Está contraindicada en el embarazo ^(3,14,16).

Espironolactona

Es un diurético ahorrador de potasio con efecto antiandrogénico con buenos resultados en el tratamiento del hirsutismo, acné y en el POS (*síndrome de ovario poliquístico*). La dosis recomendada es de 100-200 mg/día x 6 meses o más, considerando óptima la dosis de 150mg/d. Existen pocos estudios que respalden su uso en FPHL, uno de los cuales iguala su eficacia con la de la ciproterona ⁽¹⁴⁾. Aunque es bastante seguro, entre sus efectos adversos se describen la hipotensión postural, desequilibrio electrolítico (*hiperpotasemia*), irregularidades

menstruales, tensión mamaria, disminución de la libido, fatiga, cefaleas, náuseas, y escasos reportes de urticaria, erupción liquenoide, eritema multiforme, vasculitis y melasma^(2,3,4).

Inhibidores de la 5 α -reductasa

Finasteride

Es un potente antiandrogénico no esteroideo, inhibidor de 5 α reductasa tipo II, aprobado por la FDA para el tratamiento para la HPB (*hiperplasia prostática benigna*) y de la MAGA (*alopecia androgenética masculina*)⁽⁴⁾. La asociación con minoxidil ha mejorado los resultados y en las mujeres tiene la ventaja de no necesitar control laboratorial, aunque se debe descartar la existencia de hepatopatías. La dosis estandarizada para los hombres es de 1mg/d, sin embargo, en mujeres los estudios que demostraron efectividad, lo hicieron con dosis de 2,5 a 5 mg/día, tanto en menopáusicas como en premenopáusicas (*junto con un método anticonceptivo seguro*)^(2,3,4,15). Entre sus escasos efectos adversos se describen náuseas, cefaleas, flushing ocasional y depresión. Está contraindicado en el embarazo y además, se debe utilizar con precaución en mujeres con historia de cáncer de mama⁽³⁾.

Dutasteride

Es un inhibidor de 5 α reductasa tipo I y II, más potente que el finasteride, aprobado por la FDA para HPB, no para MAGA, aunque para esta última afección se la utiliza a dosis de 0,5 mg/día⁽²⁾. Entre sus efectos adversos se citan los mismos que poseen el finasteride y la ginecomastia. En mujeres existe muy poca evidencia científica que respalde su uso, aunque algunos estudios hablan de su efectividad a dosis de 0,5 mg/d, 0,25 mg/d o incluso asociada a finasteride, en pacientes en las que este último no resultaba efectivo por sí solo^(2,3,4,15,16).

Otros tratamientos disponibles

LLLT (low level light therapy)

Los tratamientos con laser de longitudes de onda del espectro rojo a infrarrojo (*650 a 1200 nm*) logran el estímulo del crecimiento del folículo piloso activando la producción de ATP mitocondrial, aunque el mecanismo exacto que implica liberación de prostaglandinas, citoquinas y factor de necrosis tumoral, la activación de células quiescentes y un aumento en el flujo sanguíneo no se encuentra del todo dilucidado. Existe cierta evidencia científica acerca del uso de estos equipos en alopecia androgenética con resultados muy prometedores e incluso algunos dispositivos están aprobados por la FDA para ello, aunque no se encuentra en la bibliografía internacional muchos estudios específicos relacionados con FPHL^(2,3,4,18).

Productos naturales o botánicos

Cada vez son más numerosas las ofertas acerca de productos derivados de plantas naturales o vitaminas que prometen el crecimiento del pelo. Entre los más citados

encontramos a la *Serenoa repens*, esta es un producto botánico extraído de un tipo de palmera que se ha comprobado inhibe la conversión de testosterona en DHT y ha sido utilizado en casos de MAGA moderada con buenos resultados. Los fitoestrógenos (*isoflavonas y lignanos entre otros*) son plantas con acción similar a los estrógenos y se cree que podrían tener un papel benéfico en las alopecias androgénicas, aunque no encontramos estudios que respalden esta hipótesis^(4,7,19).

Análogos de la prostaglandina

Los análogos de las prostaglandinas como el latanoprost, travoprost y bimatoprost, todos fármacos antiglaucos, han demostrado efectividad en el crecimiento, oscurecimiento y el engrosamiento de pestañas al ser utilizados en forma tópica 1 vez al día, siendo el bimatoprost ya aprobado por la FDA para tal efecto^(2,19). El mecanismo de acción es debido a la inducción de la fase anágena. Escasos estudios están reportando resultados positivos moderados en los casos de alopecia androgénica^(3,4). Entre los efectos adversos se citan foliculitis, enrojecimiento y ardor⁽²⁾. En Japón ha sido aprobado el uso del ramatroban, un antagonista de los receptores de prostaglandinas D2 en el tratamiento de MAGA, el uso del mismo todavía está en estudio en otros países⁽²⁰⁾.

Stemoxidyne

Se trata de una molécula que por medio de un estímulo similar al que produce la hipoxia tisular a nivel del folículo piloso, tiene el potencial de cambiar a células madre a nivel de los mismos de una fase de reposo a una fase activa, de esta manera, aumenta el número de folículos capilares activos y por ende la densidad capilar. Se comercializa en forma de ampollas para uso tópico y se encuentran disponibles estudios científicos que avalan su uso en diferentes tipos de alopecia⁽²⁰⁾.

Mesoterapia

La aplicación mediante punciones intradérmicas de dutasteride o finasteride, minoxidil y de complejos vitamínicos con biotina, piridoxina, zinc, cobre, hierro y antioxidantes está descrita en escasos reportes en la literatura y en todos ellos con buenos resultados^(2,4). La falta de estandarización de los productos aplicados nos obliga a comentar sin profundizar en la técnica y en los resultados, no obstante, tanto el estímulo mecánico de las punciones como la administración de los productos al sitio anatómico en donde queremos que actúen sinergizan los resultados convirtiéndolo a la mesoterapia en un procedimiento adyuvante por demás interesante, siempre que sean tomados todos los recaudos de la buena técnica mesoterápica.

Plasma Rico en Plaquetas

La aplicación de plasma rico en plaquetas a nivel de cuero cabelludo a través de inyecciones intradérmicas genera la liberación de factores de crecimiento como por ejemplo el PDGF (*factor de crecimiento derivado de las plaquetas*), TGF- β (*factor de crecimiento transformante Beta*), FGF (*factor de crecimiento fibroblástico*), VEGF

(*factor de crecimiento vascular endotelial*) y otros que van a activar la circulación, la angiogénesis, la síntesis de proteínas, el crecimiento y el metabolismo celular a dicho nivel. Este es el motivo que explicaría los beneficios de este tratamiento en las alopecias, no obstante, no se han publicado muchos estudios científicos al respecto^(2,4,19) ni se encuentra estandarizada la frecuencia de aplicación, aunque un esquema bastante utilizado es el de 3 a 4 sesiones mensuales y luego sesiones semestrales o anuales de mantenimiento. Estas sesiones no reemplazan al tratamiento médico diario, sino lo potencian.

Células Madre

Actualmente existen varios centros de investigación avocados a estudios sobre la aplicación de células madre provenientes del tejido graso a nivel del cuero cabelludo para lograr su diferenciación y lograr así la creación de nuevos folículos pilosos y la reversión de las alopecias androgénicas. Estos estudios aún no han sido del todo publicados^(2,4,19).

Trasplante capilar

El trasplante capilar es una alternativa válida para mujeres con FPHL en las que el tratamiento médico local y vía oral ha conseguido una estabilización en la evolución de la afección pero un resultado cosmético no del todo aceptable. Debido a la diferente disposición de los receptores androgénicos en las mujeres en relación a los hombres (las mujeres los tienen distribuidos más difusamente), es de vital importancia considerar el área donante antes de hablar de las expectativas (*generalmente en las mujeres con FPHL avanzadas la región occipital está más afectada que en los hombres*). No obstante, las técnicas actuales

de trasplante de unidades foliculares (FUE), permiten obtener foliculos de zonas distintas al cuero cabelludo con lo cual se pueden obtener mejores resultados^(2,3). Es importante recalcar que el trasplante no es la primera opción y que debe ir precedido del tratamiento médico a fin de estabilizar la evolución de la alopecia y que el mismo tratamiento debe ser continuado post trasplante⁽⁴⁾.

Camuflaje

En estadios avanzados y ante situaciones psicológicamente incómodas, se debe alentar el uso de pelucas, peluquines o el camuflaje del aleamiento capilar con polvos, sprays o fibras sintéticas. El tinte del cabello no empeorará la situación y no perjudicará el tratamiento^(2,4,7).

Conclusión

La alopecia en patrón femenino es una afección común en mujeres, bastante angustiante para quienes la padecen. Es imprescindible el conocer y utilizar correctamente las herramientas diagnósticas que están a nuestro alcance en estos días para un diagnóstico correcto y la exclusión de otras afecciones concomitantes que impedirían una buena respuesta al tratamiento. A pesar de los avances en genética, en el conocimiento de la patogenia y en la terapéutica, el ideal de un tratamiento efectivo, rápido, definitivo y de bajo costo todavía no fue alcanzado. Hoy por hoy nuestra opción sigue siendo el diagnóstico precoz, la instauración de tratamientos que han demostrado efectividad a nivel científico, combinados y realizados con constancia.

Recibido: 12/05/2014
Aprobado: 30/06/2014

Bibliografía

- Serrano-Falcón C et al. Evaluación del pelo y cuero cabelludo: tricograma. *Actas Dermosifillog* 2013;104(10):867-76.
- Mubki T, Shamsaldeen O, McElwee K, Shapiro J. An Update on Diagnosis and Treatment of Female Pattern Hair Loss. *Expert Rev Dermatol*. 2013;8(4):427-436.
- Herskovitz J, Tosti A. Female Pattern Hair Loss. *Int J Endocrinol/Metab*. 2013;11(4):e9860.
- Levy L, Emer J. Female pattern alopecia: current perspectives. *International Journal of Women's Health* 2013;5:541-556.
- Gordon K, Tosti A. Alopecia: evaluation and treatment. *Clinical Cosmetic and Investigational Dermatology* 2011; 4: 101-106.
- Blume-Peytavi A et al. Guideline for Diagnostic Evaluation in Androgenetic Alopecia in Men, Women and Adolescents. *British Journal of Dermatology*. 2011;164(1):5-15.
- Camacho FM. Hair Loss in Women. *Semin Cutan Med Surg* 2009;28:19-32.
- Rudnicka L et al. Trichoscopy update 2011. *J Dermatol Case Rep* 2011; 5(4): 82-88.
- Inui. Trichoscopy for common hair loss diseases: Algorithmic method for diagnosis. *Journal of Dermatology* 2011; 38: 71-75.
- Park SY1, Na SY, Kim JH, Cho S, Lee JH. Iron plays a certain role in patterned hair loss. *J Korean Med Sci*. 2013 Jun;28(6):934-8.
- Rasheed HT, Mahgoub D, Hegazy R, El-Komy M, Abdel Hay R, Hamid MA, Hamdy E. Serum ferritin and vitamin D in female hair loss: do they play a role?. *Skin Pharmacol Physiol*. 2013;26(2):101-7.
- Atanasova-Mesinkovska N1, Bergfeld WF. Hair: what is new in diagnosis and management? Female pattern hair loss update: diagnosis and treatment. *Dermatol Clin*. 2013 Jan;31(1):119-27.
- Van Zuuren EJ1, Fedorowicz Z, Carter B. Evidence-based treatments for female pattern hair loss: a summary of a Cochrane systematic review. *Br J Dermatol*. 2012;167(5):995-1010.
- Singal A, Sonhalia S, Verma P. Female pattern hair loss. *Indian J Dermatol Venerol Leprol* 2013;79:626-40.
- Kaliyadan F, Nambiar A, Vijayaraghavan S. Androgenetic alopecia: An update. *Indian J Dermatol Venerol Leprol* 2013;79:613-25.
- Hassani M, Gorouhi F, Babakoochi S, Moghadam-Kia S, Firooz A. Treatment of female pattern hair loss. *Skinmed*. 2012; 10(4):218-27.
- Bruni V, Peruzzi E, Dei M, Nannini S, Seravalli V, Sisti G, et al. Hepatotoxicity with low- and ultralow-dose finasteride: a surveillance study on 203 hyperandrogenic young females. *Fertil Steril*. 2012;98(4):1047-52.
- Jimenez JJ1, Wikramanayake TC, Bergfeld W, Hordinsky M, Hickman JG, Hamblin MR, Schachner LA. Efficacy and Safety of a Low-Level Laser Device in the Treatment of Male and Female Pattern Hair Loss: A Multicenter, Randomized, Sham Device-Controlled, Double-Blind Study. *Am J Clin Dermatol*. 2014;15(2):115-27.
- McElwee KJ1, Shapiro JS. Promising therapies for treating and/or preventing androgenic alopecia. *Skin Therapy Lett*. 2012 Jun;17(6):1-4.
- Garza LA1, Liu Y, Yang Z, Alagesan B, Lawson JA, Norberg SM, Loy DE, Zhao T, Blatt HB, Stanton DC, Carrasco L, Ahluwalia G, Fischer SM, FitzGerald GA, Cotarselis G. Prostaglandin D2 inhibits hair growth and is elevated in bald scalp of men with androgenetic alopecia. *Sci Transl Med*. 2012 Mar 21;4(126):126ra34.
- Guerrero R. Nuevas alternativas terapéuticas en Alopecias. Simposio de Tricología. Reunión Anual de Dermatólogos Latinoamericanos, XXII. Santiago de Chile, 2014.