

# Esófago de Barrett y cirugía anti-reflujo

– Caso clínico y puesta al día –

Prof. Dr. Juan Bautista Wasmosy Monti

Cátedra de Semiología Médica. Universidad Nacional de Asunción.  
Académico de Número. Academia de Medicina del Paraguay.



**Resumen:** El esófago de Barrett es una complicación frecuente del reflujo gastroesofágico crónico y es un factor predisponente para el adenocarcinoma de esófago.

El diagnóstico se sospecha por la endoscopia mediante los Criterios de Praga, y la confirmación la da la anatomía patológica que demuestra la presencia de metaplasia intestinal, reemplazando al epitelio escamoso estratificado en el tercio distal del esófago.

El seguimiento con endoscopia y biopsias escalonadas permite la detección de su evolución a la displasia leve, grave y al adenocarcinoma. En la displasia grave, existen tratamientos alternativos a la cirugía de resección.

La regresión con la cirugía anti-reflujo se observa sobre todo en el Barrett de segmento corto. Aún así, estos pacientes deben ser controlados con endoscopia y biopsia cada 2 años y cada año si hay displasia leve, porque en el seguimiento a largo plazo, puede aparecer displasia leve o grave o incluso adenocarcinoma.

Se presenta un caso clínico que fue intervenido quirúrgicamente por esta patología, realizando un seguimiento al año y encontrándose una regresión del Barrett, en forma completa. Se realizó una revisión bibliográfica en la que fueron consultados artículos de revisión, guías, metanálisis, estudios comparativos retro y prospectivos, así como publicaciones relevantes hasta el año 2013.

**Palabras Clave:** Barrett de esófago, cirugía anti-reflujo, endoscopia esofágica.

**Abstract:** Barrett's esophagus is a common complication of chronic gastro-oesophageal reflux and is a predisposing factor for esophageal adenocarcinoma.

The diagnosis is suspected according Praga criteria, and the confirmation is given pathology demonstrating the presence of intestinal metaplasia, replacing the stratified squamous epithelium in the distal third of the esophagus.

Follow-up with endoscopy and biopsies staggered enables detection of their evolution to mild, severe dysplasia and adenocarcinoma. In severe dysplasia, there are alternative treatments to surgical resection.

Regression with anti reflux surgery is seen mostly in short-segment Barrett. Still, these patients should be monitored with endoscopy and biopsy every 2 years and each year if mild dysplasia, because in the long term monitoring, mild or severe dysplasia or even adenocarcinoma may appear.

A patient that underwent surgery for this condition, tracking a year and finding a regression of Barrett, is presented in full. A literature review was performed, consulting review articles, guidelines, metanalysis, retro and prospective comparative studies, as well as relevant publications up to 2013.

**Keywords:** Barrett's esophagus, anti reflux surgery, esophageal endoscopy.

## Introducción

El *esófago de Barrett* es sospechado por la endoscopia utilizando los criterios de Praga y confirmado posteriormente con la biopsia que muestra una *metaplasia intestinal* a diferentes alturas en el esófago distal<sup>(9-12)</sup>. En función de ello se clasifica en esófago corto (menos de 3 cm a partir del cardias) y esófago largo (más de 3 cm)<sup>(9)</sup>.

Anteriormente se admitía que solo el esófago de segmento largo era una antesala al adenocarcinoma, pero Sharma<sup>(1)</sup> ha demostrado que también se ve en el segmento corto.

La incidencia de desarrollar un cáncer en el Barrett es de 0,5 a 1% por persona por año, según Sharma, y es por lo tanto 20 a 60 veces mayor el riesgo que en la población general. Por cada 170 Barrett, uno evoluciona al adenocarcinoma<sup>(4, 5, 6, 13, 14, 15)</sup>. Sólo el 10% de los pacientes con Barrett harán adenocarcinoma en su evolución y el resto fallecerá de otras causas (Burdiles-Murray)<sup>(7, 8)</sup>.

E-mail: jbwasmoy@hotmail.com

El **reflujo crónico** es común en la población adulta, (10 a 12%) pueden experimentar síntomas. El 10% de los pacientes a quienes se realiza una endoscopia tienen Barrett cuando tienen un reflujo crónico<sup>(3)</sup>.

### Epidemiología

El Barrett aparece en una edad promedio de 50 a 60 años, siendo más frecuente en varones que en mujeres 13:1.

En cuanto a la raza, la prevalencia es mayor en la raza blanca que en la hispana o negra en USA (Kudo<sup>(7)</sup>, Castell<sup>(13)</sup>, Abram S<sup>(16)</sup>).

La enfermedad es una afección adquirida, pero pueden existir factores genéticos y ambientales que influyen sobre los cambios de metaplasia en el esófago.

Su incidencia ha sido estimada en 23 por cada 100.000 habitantes.

### Factores de riesgo y asociaciones

El principal factor que ocasiona el Barrett a nivel del esófago inferior es el **reflujo ácido**, como lo encuentra DeMeester<sup>(20)</sup>. Cuanto mayor es el mismo en su score, mayor riesgo que se transforme el epitelio normal del esófago en metaplasia intestinal. También afirma el mismo autor que existe a veces o concomitantemente, un **reflujo biliar** que modifica la mucosa.

Hay mayor riesgo cuando este reflujo se inicia precozmente y tiene sobre todo una duración más prolongada: 5, 10 o más años de síntomas<sup>(3)</sup>. Sin embargo, se debe admitir que en el 40% de los pacientes el Barrett es asintomático<sup>(17)</sup>.

Los síntomas de reflujo son sobre todo nocturnos. Las complicaciones son la úlcera péptica y la estenosis.

Una presión basal del esfínter esofágico inferior (EFI) es baja, por debajo de 10 mm Hg<sup>(3)</sup>.

La asociación con hernia hiatal grande se ve en los mayores de 3 cm de diámetro<sup>(3)</sup>.

Son también factores de riesgo el sexo masculino, raza blanca y edad mayor de 50 años<sup>(3)</sup>. Son incidentes los factores ambientales como el tabaquismo y alcoholismo<sup>(3)</sup>.

En los pacientes operados de reflujo por técnica de Nissen (funduplicatura de 360°) o mismo por Barrett, con el tiempo pueden evolucionar a un adenocarcinoma<sup>(20, 21, 22)</sup>.

### Sintomatología

El esófago de Barrett presenta la misma sintomatología del reflujo gastroesofágico:

1. **Síntomas Típicos:** pirosis y regurgitación
2. **Síntomas Atípicos:** dolor precordial, síntomas laríngeos (ronquera, afonía) y pulmonares: asma en personas mayores y sin antecedentes en la infancia, sin relación con las estaciones del año y sobre todo matutino al despertarse, que no mejora con broncodilatadores o corticoides; tos seca.
3. **Complicaciones:** estenosis, úlcera péptica.

Como se señaló, Gerson<sup>(23)</sup> encuentra que el 40% de los pacientes con Barrett son asintomáticos.

La Asociación Americana de Gastroenterología, con Sampliner, aconseja en toda persona de más de 50 años con síntomas de reflujo realizar una endoscopia alta con el objeto de realizar una pesquisa de Barrett<sup>(9, 10)</sup>.

### Diagnóstico

Los criterios endoscópicos de Praga establecidos en 2004, han permitido definir con mayor claridad el reconocimiento del esófago de Barrett tanto en extensión circunferencial (Sigla C), como en longitud (Sigla M), ya sea como islotes, lenguetas o islas<sup>(1, 2)</sup> así como clasificarlo en Grados. (Ver Figura 1)

La presencia de una hernia del hiato puede alterar la anatomía endoscópica y hacer difícil la localización precisa de la unión esofagogástrica en la línea Z<sup>(3)</sup>.

La utilización de la cromoescopia con lugol, azul de metileno o indigo carmín<sup>(24)</sup> o magnificación<sup>(25)</sup>, como el NBI pueden ayudar a definir con más precisión el límite entre las dos mucosas, así como el área de metaplasia intestinal.

### Vigilancia y seguimiento endoscópico y biopsia

Para confirmar el diagnóstico de Barrett o displasia, de acuerdo al protocolo del Colegio Americano de Gastroenterología, los pacientes necesitan biopsias escalonadas cada 2 cm en los cuatro cuadrantes a partir del cardias, dado que la displasia en el Barrett aparece en forma de parches y se necesita un patólogo con experiencia para identificar la displasia y su grado: leve o severo. Cuando ésta última se presenta, se necesita la opinión de otro patólogo para tratar a estos pacientes.

La endoscopia de alta resolución, como la de Banda Estrecha NBI, permite evaluar una mayor área y detectar una displasia o una neoplasia con mayor precisión, por su aspecto irregular, erosión, úlcera, nódulos, etc<sup>(25)</sup>.

### Tratamiento del Barrett

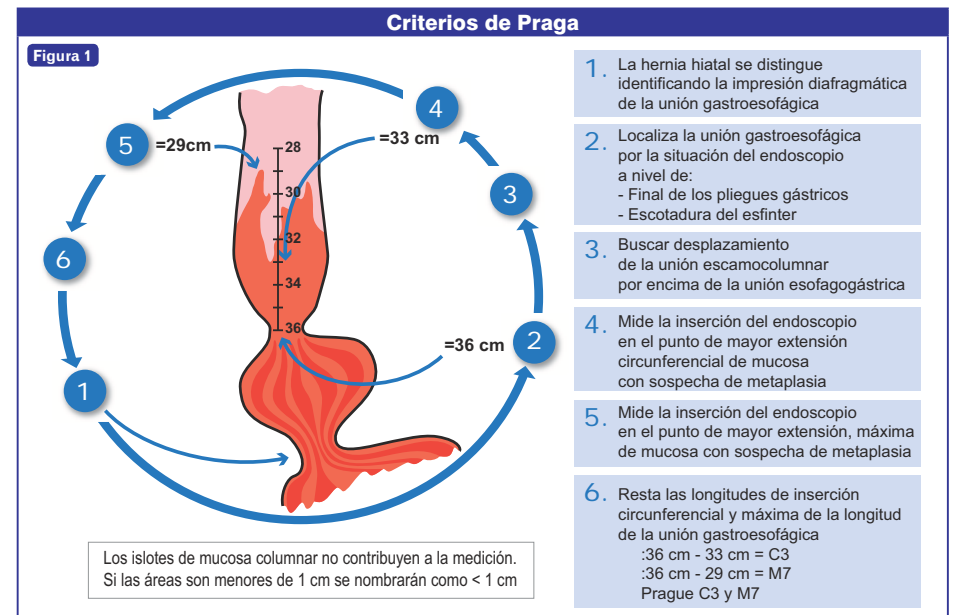
El objetivo del tratamiento es:

- control de los síntomas,
- prevención del reflujo y por ende,
- reducir el riesgo del desarrollo de la progresión a la displasia y al adenocarcinoma, así como,
- la mejoría de la esofagitis y de sus complicaciones.

Con el tratamiento médico los síntomas pueden ser controlados, pero no asegura la normalización del Ph esofágico, lo que ocurre únicamente en el 38% de estos pacientes.

La importancia del control del reflujo se demuestra por el efecto del reflujo ácido sobre la proliferación celular a través de la regulación de la protein-quinasa y su rol en la disminución de la apoptosis en las células expuestas al ácido<sup>(9)</sup>.

A pesar de algunas publicaciones de tratamiento médico exitoso con inhibidores de la bomba de protones en el



Barrett<sup>(26-33)</sup>, la mayoría de los autores opinan que se mantiene el pH bajo en estos pacientes, lo que contribuye al desarrollo posterior de la displasia y del adenocarcinoma.

En función de ello, la mayoría de los autores<sup>(30-45)</sup> prefieren la cirugía anti-reflujo, la funduplicatura total de 360° de Floppy-Nissen como tratamiento de elección en esta enfermedad, pues controla los síntomas, previene el reflujo ácido y biliar y en trabajos prospectivos muestra una superioridad al tratamiento médico, no sólo por suprimir los síntomas, sino por corregir los mecanismos anatómicos alterados que ocasiona el reflujo.

Para Csendes<sup>(41)</sup> los mejores resultados se observan en Barrett de segmento corto.

Bower<sup>(37)</sup> en su trabajo con un número importante de pacientes observados en 5 años y un seguimiento de 2 años luego de operados, encuentra sobre un total de 337 pacientes éxito en la sintomatología del 97%, un 5,6 % de progresión a la displasia, ningún caso de adenocarcinoma, y una gran regresión tanto de la metaplasia cardial, fúndica y del Barrett de segmento corto.

Csendes<sup>(41)</sup> hace una crítica a este trabajo en sí, al igual que en los primeros resultados publicados de regresión con la cirugía en los estudios de Radigan en 1977, Brand en 1980, Ranson en 1982, Skinner en 1983, Hale en 1985. Se hace alusión al escaso número de casos con un promedio de 10 a 14 pacientes y regresión parcial o completa del Barrett en 8,6 % como promedio.

Otros autores como Gursch<sup>(37)</sup> en 2003, Zaninotto en 2005, Celschlagel y el propio Csendes en 2007, encuentran regresión en 33% como promedio, la mayoría en segmento corto, y casi ninguna en segmento largo. (Ver Tabla 1)

Estos trabajos permiten concluir como lo afirma Csendes<sup>(41)</sup> que:

1. Cuando el Barrett es de segmento corto, mayor es la regresión en comparación a cuando es de segmento largo, sólo el 10%.
2. No hay progresión al adenocarcinoma en el segmento corto.
3. En los pacientes con displasia y segmento corto, no hay progresión a la displasia grave y menos al adenocarcinoma.

En la displasia de segmento largo, en donde a veces hay un reflujo tanto ácido como biliar<sup>(45)</sup> con el estudio del pH y del bilitest, aconseja la derivación duodenal<sup>(39)</sup> en donde obtiene una regresión de la displasia leve en el 40%, no existiendo progresión a la displasia grave. Estos pacientes necesitan de un seguimiento a largo plazo con endoscopias y biopsias, pues tanto el autor como Corey<sup>(46)</sup>, encuentran algunos casos de adenocarcinoma.

### Prevención del cáncer con cirugía anti-reflujo

De Meester<sup>(20)</sup> cita un estudio sueco prospectivo sobre 85.526 pacientes con diagnóstico de reflujo, comparado

con la población general y con un seguimiento a 10 años. Encuentra que con la cirugía anti-reflujo no hay evidencia que el riesgo de cáncer disminuya y que la presencia de adenocarcinoma post-cirugía es muy baja, y es debida a la persistencia o a la recurrencia del reflujo.

Existen otros factores que pueden contribuir a que con la cirugía el riesgo de cáncer no disminuya, como son la obesidad y el tabaco.<sup>(37)</sup>

Así, Gurski<sup>(37)</sup> estudia 91 pacientes, 52 con Barrett sin displasia y 25 con displasia leve, sometidos a cirugía. Los compara con un grupo control bajo tratamiento médico de 14 pacientes, realizando controles endoscópicos y manométricos. El estudio muestra a los 18 meses post-cirugía una regresión histológica en 36,4%, y de la displasia leve una regresión del 58%. Afirma además que en los Barrett de segmento corto existe una regresión de 58%, y en el segmento largo apenas 20%. En conclusión, Gurski expresa que la regresión depende de la longitud o del segmento del Barrett y del tiempo de seguimiento, con un mínimo 5 años.

En el seguimiento a 5 años sólo los pacientes con Barrett de segmento largo progresaron a displasia, a displasia leve la mayoría y escasos a displasia grave, mientras ningún caso evolucionó a adenocarcinoma. También tiene en cuenta el índice de masa corporal > de 25 o 30.

Este trabajo tiene una limitación, que la regresión ocurre tanto en metaplasia cardial como intestinal. Pero lo más resaltante de este trabajo es "definir la regresión", no tanto por la regresión de la imagen de los criterios de Praga, de circular a islotes o lengüetas, o reducir su altura en segmento, sino que para definir la regresión: es necesario la desaparición total o parcial de la metaplasia intestinal. *La metaplasia fúndica o cardial no se incluye en la definición pues ambas no son precursoras del adenocarcinoma.*

En trabajos de DeMeester<sup>(49)</sup>, al principio solo había una regresión de la metaplasia cardial y no intestinal, que es la que define al Barrett.

Posteriormente, otros trabajos del mismo autor concluyeron con la misma experiencia de Gurski. Los Drs. Loviscek, Gelschlager y Pellegrini<sup>(42)</sup>, evaluaron 82 pacientes de la base de datos de la Universidad de Washington con diagnóstico de Barrett, sometidos a cirugía y con seguimiento a 8 años. Encuentran en esta serie éxito en la sintomatología en el 87%, mejoría del Score de DeMeester en la pmetría, un descenso de 54 a 9 en

la manometría, un aumento de la presión del EEI de 8,5 a 16,5 mm hg y regresión histológica en 23%. Todos los pacientes con regresión completa, es decir desaparición de la metaplasia intestinal, fueron encontrados en los Barrett de segmento corto, y una progresión a la displasia leve sólo fue observada en el 5,4% en los pacientes con segmento largo. Ningún caso tuvo progresión ni a la displasia grave ni al cáncer. En conclusión: como los otros autores, concluyen que los factores pronóstico en la regresión se deben a la normalización del reflujo ácido y la localización en segmento corto.

En la revisión más importante de la base de datos de Medline en 39 años, sobre un total de 2.939 pacientes publicados, 700 con tratamiento médico y 996 con cirugía, considerando 3.711 pacientes/año de seguimiento, Chang<sup>(48)</sup> y colaboradores encuentran una incidencia de cáncer de 2,8 por 1.000 pacientes/año, comparado con grupos control de tratamiento médico de 6,3.

En estudios controlados randomizados la incidencia post-cirugía es de 4,8 y en tratamiento médico de 6,5 (P= 0, 320). La progresión es 2,9 con la cirugía y de 6,8 con tratamiento médico. En cuanto a la regresión, 15,4% con cirugía y 1,9% con tratamiento médico. Estos resultados surgen de 2.011 resúmenes de 100 artículos seleccionados por 25 expertos en el tema.

La conclusión que llegan los autores es la siguiente:

1. La cirugía anti-reflujo parece no reducir o prevenir la incidencia de cáncer, comparada con el grupo control.
2. La regresión se observa más en el de segmento corto.
3. La progresión está en relación con el grado de displasia.
4. La presunción de la incidencia del riesgo de cáncer en el Barrett está en relación con el número de pacientes sometidos a un seguimiento a largo plazo, a la longitud del segmento del Barrett y a la edad avanzada de los pacientes, y al mayor score de Demester de la pmetría.
5. La cirugía anti-reflujo es superior al tratamiento médico en el Barrett.

En los estudios de control a largo plazo post-cirugía anti-reflujo en el Barrett, Cory<sup>(50)</sup> evalúa con un metanálisis si la incidencia del adenocarcinoma disminuye o progresa. A esta pregunta parecen responder Miroš<sup>(51)</sup> y Csendes<sup>(52)</sup> con seguimientos a largo plazo, observando displasia leve y grave, pero una muy baja incidencia de adenocarcinoma, según afirma el primero de los nombrados. Estos autores

concluyen que el seguimiento en el Barrett, aún después de operado, es necesario con endoscopias y biopsias y que el intervalo debe ser cada 2 años si no hay displasia y cada año con displasia leve.

Se ha publicado un trabajo prospectivo randomizado a largo plazo comparando los resultados del tratamiento médico y del quirúrgico, en lo referente a prevención, regresión o progreso del Barrett, a cargo de Parilla<sup>(2)</sup> y colaboradores<sup>(2)</sup>, quienes concluyen la superioridad del tratamiento quirúrgico en el Barrett. No hay diferencias en la prevención de riesgo de cáncer<sup>(52)</sup>.

### Programas de vigilancia en el Barrett

Muchos centros, principalmente la escuela sueca ha realizado programas de vigilancia en pacientes con Barrett, a fin de detectar cambios displásicos antes que evolucionen al adenocarcinoma<sup>(20)</sup>. Sin embargo, se ha visto que sólo el 10% de los pacientes con Barrett evolucionaban al adenocarcinoma.

Además, no se observó beneficios con estos programas, ya que en 10 años se realizaron 745 endoscopias y 3.000 biopsias para detectar un caso de displasia o adenocarcinoma. No hay evidencias que sustenten en estudios prospectivos, desde el punto de vista epidemiológico la necesidad de aplicar estos programas de vigilancia en estos pacientes, sino en *aquellos considerados de alto riesgo* como lo señala Valenzuela<sup>(9)</sup>.

Los programas de seguimiento están basados más en el grado de displasia siguiendo los postulados de la Academia Americana de Gastroenterología:

1. Corroborar con un segundo estudio en el Barrett la ausencia de displasia al año, luego estos pacientes deben ser evaluados a los 3 años, luego del tratamiento.
2. Si se constata displasia leve, nuevo control al año de tratamiento.
3. Si se constata displasia grave se debe hacer una revisión de la biopsia por otro patólogo experimentado y control a los 3 meses, o de lo contrario resección quirúrgica en pacientes con buen estado general, o cirugía endoscópica "mucosectomía", o ablación por radiofrecuencia.

Los métodos anteriormente utilizados como Laser o argón plasma, obtenían la destrucción superficial de la lesión y no obtenía material para examen posterior. Se observó que luego por debajo volvía a aparecer la metaplasia, además tenía complicaciones de perforación.

La mucosectomía en la displasia grave que reseca la mucosa in-totum introducida por Inohue<sup>(54)</sup>, permitía obtener un espécimen para su estudio posterior, pero tenía sus riesgos de perforación y hemorragia y a su vez requiere de una curva de aprendizaje.

Ultimamente ha aparecido la radiofrecuencia como una alternativa a la mucosectomía, con mejores resultados, sin estenosis, permite obtener material para estudio posterior, pero es costosa.

Regresión Barrett corto versus extenso post cirugía antirreflujo				
Primer autor	Año	Reg. SSBE	LSBE	p
Oelshlager	2003	30/54 (55%)	0/36 (0%)	< 0,001
Gurski	2003	11/32 (34%)	0/21 (0%)	0,001
Zaninotto	2005	6/11 (54%)	0/24 (0%)	< 0,001
Biertho	2007	23/59 (39%)	0/11 (0%)	< 0,001
Csendes	2007	20/31 (64%)	26/42 (62%)	

Tabla 1

SSBE: Barrett Corto. LSBE: Barrett Largo.

Ref. 18: Zaninotto G. Curr Opin Gastroenterol 2007;23:452. Ref. 19: Csendes A. Surgery 2006;139:46-53.

Rev Med Chile 2010;138: 605-611

## La Revista Médica para TODOS los Profesionales de la Salud



- Actualización médica continua
- Todas las especialidades médicas y quirúrgicas
- Escrita por destacados profesionales

### Secciones

- Puestas al día
- Opinión de experto
- Estudios clínicos
- Encares terapéuticos
- Actualizaciones diagnósticas
- Actualidad terapéutica

Contáctenos: [www.farmanuario.com](http://www.farmanuario.com)  
[tendencias@farmanuario.com](mailto:tendencias@farmanuario.com)

La fotodinamia ha sido abandonada porque ocasiona estenosis.

Olmos<sup>(53)</sup> cita como propuesta de vigilancia y tratamiento, lo siguiente:

1. Barrett sin complicaciones ni displasia: cirugía, funduplicatura de Floppy-Nissen laparoscópica, seguimiento al año con controles biopsia y endoscopia. Si no hay progresión, control a los 3 años.
2. Si hay Barrett con estenosis o úlcera: inhibidores de bomba de protones a doble dosis y dilatación por 3 meses; luego funduplicatura y control como en el punto anterior al año, y si no hay progresión cada 3 años.
3. Barrett de segmento corto con displasia de bajo grado: cirugía anti-reflujo, podríamos obtener la regresión de la displasia y control cada 6 meses. Si a los 2 años no se obtuvo regresión: mucosectomía endoscópica, control posterior cada 6 meses con biopsias, y si son negativas, cada 2 a 3 años.
4. Barrett de segmento largo con displasia leve: a) cirugía anti-reflujo y mucosectomía a los 3 meses, b) si la longitud del segmento dificulta la resección endoscópica, otra opción sería la ablación con fotodinamia y controles como en el caso anterior, con las limitaciones de estenosis.
5. Barrett corto con displasia de alto grado: mucosectomía<sup>(54,55)</sup>, si se confirma que es de alto grado, el paciente estaría curado de su progresión y se agregaría una funduplicatura tipo Nissen; si en la evolución aparece un cáncer invasor: esofagectomía.
6. Barrett con segmento largo y displasia de alto grado: la cirugía es la única garantía, ya que permite la resección de una superficie extensa, la esofagectomía es la única posibilidad de curación que tienen estos enfermos. Eventualmente, en el Barrett corto con displasia de alto grado, otra alternativa podría ser la ablación con radiofrecuencia<sup>(56)(57)</sup>, con gran experiencia de Sharma y colaboradores así como Sanz<sup>(58)</sup> y Chang<sup>(59)</sup>.

Se han utilizado otros tratamientos alternativos al Barrett con displasia grave como: el Láser por Sempliner<sup>(60)</sup>, fotodinamia por Overholt<sup>(61)</sup> que ocasionaban quemadura y destrucción superficial de la mucosa, pero posteriormente la lesión volvía a crecer por debajo. Además, no estaba exento de complicaciones como perforación y sobre todo la estenosis. Lo mismo ocurría con el argón plasma<sup>(62)</sup>.

Por estas consideraciones fue que Inoue en 1990<sup>(54)</sup> utilizó por primera vez la mucosectomía por vía endoscópica en el tratamiento del Barrett con displasia grave. Esta tendencia persiste hasta hoy aunque desde el 2007 Chang<sup>(59)</sup> y en 2008 Sharma<sup>(57)</sup>, difunden la radiofrecuencia como tratamiento de esta afección en este estadio.

### Otros procedimientos de Vigilancia

El uso de **marcadores** como el P53 se ha evaluado para detectar pacientes con Barrett que tienen mayor riesgo de evolucionar a la displasia y al cáncer. El procedimiento es costoso y no se utiliza de rutina, sino en centros de referencia<sup>(3)</sup>.

Para detectar displasia, no son recomendados, ya que sólo el 10% de los pacientes evolucionarán hacia el cáncer. Sin embargo, existen pacientes de alto riesgo como los señalados anteriormente que merecen un seguimiento de pesquisa.

Está en investigación la **quimioprevención** mediante la utilización de inhibidores de la ciclooxigenasa como el robecoxib, un inhibidor Cox 2.

### Conclusiones

El **reflujo crónico** gastroesofágico es la causa de la transformación del epitelio estratificado normal del esófago inferior en metaplasia intestinal, entidad conocida como **Esófago de Barrett**. Esta afección va en aumento en los últimos años siendo una lesión precursora del adenocarcinoma.

Los síntomas del Barrett son los mismos de la enfermedad por reflujo, pero en el 10% son asintomáticos.

Existe una secuencia evolutiva del Barrett a la displasia leve, a la grave y al adenocarcinoma. La incidencia de cáncer en el Barrett es 30 a 60 veces superior a la población general.

El diagnóstico del Barrett es sospechado por la endoscopia en grados, siguiendo los criterios de Praga, pero la confirmación es anatomopatológica como lo indica el Colegio Americano de Gastroenterología.

La cirugía anti-reflujo por vía laparoscópica, "**operación de Nissen 360°**" es el tratamiento de elección para esta afección y superior al tratamiento médico.

La cirugía no previene, ni disminuye el riesgo de cáncer en esófago. La cirugía en los Barrett de segmento corto parece tener mejores resultados, y en ellos existe una regresión muy variable que oscila alrededor del 4%.

Existe un protocolo de seguimiento en base a si el Barrett presenta o no displasia y su grado.

En la displasia grave existen alternativas al tratamiento quirúrgico por vía endoscópica, pero estos pacientes necesitan controles con endoscopia y biopsias, según su grado de displasia por largo tiempo, pues se han descrito, aunque en menor proporción, la aparición de adenocarcinomas.

Existen pacientes de alto riesgo que merecen una vigilancia más estrecha, no justificándose en todos los pacientes con Barrett esta conducta.

Los nuevos adelantos como el NBI de endoscopia y la cromoscopy, podrían permitirnos un diagnóstico más preciso de la displasia. Hoy se cuenta con procedimientos terapéuticos más seguros como la Radiofrecuencia.

Los marcadores P53, podrían ser útil para identificar pacientes con riesgo a la displasia. La prevención con robecoxib está en fase de experimentación.

Recibido: 24/04/2014  
Aprobado: 06/06/2014

## Caso Clínico

**Paciente de sexo masculino de 50 años, raza blanca, tipo caucásico, índice de masa corporal de 26. No fumador ni alcoholista.**

### Presentación clínica

Presenta síntomas de reflujo típicos como pirosis y regurgitación, y atípicos como tos seca nocturna. Dichos síntomas típicos son más acentuados en la noche.

Refiere sintomatología de 20 años de evolución, relacionada con comidas picantes (mejicana).

### Tratamiento

Con el diagnóstico de Barrett corto asociado a Gran Hernia del Hiato, el paciente es sometido a tratamiento con cirugía anti-reflujo por vía laparoscópica, con técnica de Floppy Nissen 360°.

### Evolución

La evolución muestra resultados muy buenos, persistiendo solamente eructos y a veces distensión en epigastrio, no disfgia.

Al año de su cirugía: se realiza un control imagenológico y endoscópico con biopsia para evaluar si el Barrett presentó regresión o progresión, no sólo imagenológico-endoscópica, sino sobre todo

anatomo-patológico. Se realizaron biopsias a diferentes alturas a partir del cardias. Se realizan biopsias en los 4 cuadrantes cada 2 cm, con un total de 8 biopsias.

### Conclusión

Se concluye que la cirugía anti-reflujo fue satisfactoriamente realizada, no hay signo de la campana en la imagenología, y en el esófago mediante endoscopia de magnificación NBI se observa la desaparición del Barrett circular quedando 3 islas de 1,5 cm de diámetro, así como una pequeña lengüeta. No se observa irregularidad de la mucosa ni aspecto nodular.

La biopsia en la lengüeta y en las islas del esófago inferior informa epitelio glandular del tipo cardial, no observándose epitelio de Barrett.

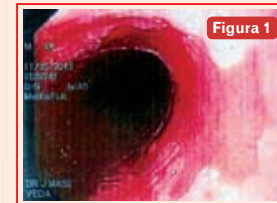

Figura 1

Se observa la mucosa de Barrett tipo circular

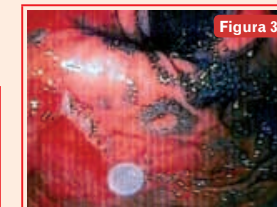

Figura 3

Se observa la Hernia de Hiato en retrovisión, signo de la campana: el pinzamiento de los pliegues gástricos dejan un espacio libre con el endoscopio.

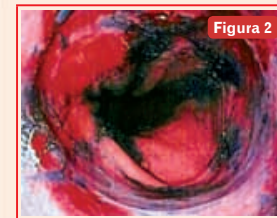


Figura 2

Con Azul de metileno se observa el Barrett circular corto asociado a Hernia del Hiato por debajo.

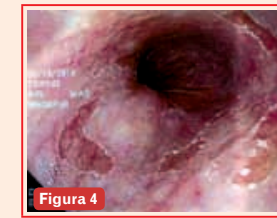


Figura 4

Evaluación post cirugía al año. Regresión de Barrett circular a islas y alguna lengüetas inferiores.

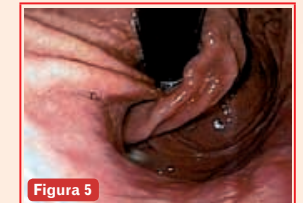


Figura 5

Evaluación post cirugía. A la retrovisión se observa el tratamiento correcto con cirugía antireflujo, Niessen de 360°

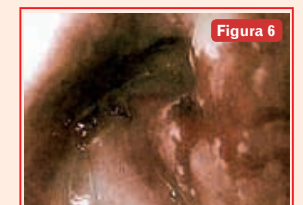

Figura 6

Imagen con NBI donde se observan las islas e islotes.

En conclusión, la evaluación post-cirugía del reflujo es satisfactoria. Al año se evidencia una regresión del Barrett del tipo corto.

## Comentarios

El caso presentado concuerda con la revisión de la literatura en cuanto a:

1. Su indicación operatoria, como tratamiento del Barrett asociado a hernia hiatal.

2. Se trata de un paciente de mayor riesgo por su edad mediana, sexo masculino, raza blanca, así como por la antigüedad de sus síntomas, el reflujo más marcado nocturno y la longitud del segmento del Barrett
3. Presenta altas posibilidades de regresión con la cirugía considerando la longitud del segmento del Barrett.
4. El paciente debe ser controlado periódicamente con endoscopia, como lo afirman Csendes<sup>(19)</sup> y Olmos<sup>(52)</sup>.

La casuística es muy reducida para emitir conclusiones, pero la revisión de la literatura citada en este trabajo permite afirmar que **los pacientes con Barrett de segmento corto tienen mejores regresiones que los de segmento largo, y que los controles se deben realizar buscando displasia.**

Son muy raros los pacientes que presentan adenocarcinomas en su control o seguimiento a largo plazo.

## Bibliografía

1. Sharma P, Dent J, Armstrong D, Bergman JJ et al. The development and validation of an endoscopic grading system for Barrett's Esophagus: the Prague C & M criteria. *Gastroenterology* 2006;(131):1392-1399.
2. Shunt DC, Chan C, Berger, Patel P The Prague C & M Criteria for grading Barrett's esophagus: a live endoscopic evaluation of observer agreement. *Gut* 2011;(60):A178.
3. Quera R, Valenzuela E. Esófago de Barrett: la antela del adenocarcinoma de esófago. *Rev Med Clin Condes* 2008; 19(4) 316-321.
4. Cameron AJ, Ott BJ, Payne WS. The incidence of adenocarcinoma in columnar-lined (Barrett's) esophagus. *N Engl J Med* 1985 3;313(14):857-9.
5. Katz D, Rothstein R, Schned A. The development of dysplasia and adenocarcinoma during endoscopic surveillance of Barrett's esophagus. *Am J Gastroenterol* 1998;93(4): 536-41.
6. Macdonald GE, Wicks AC, Playford RJ. Final results from 10 year cohort of patients undergoing surveillance for Barrett's esophagus: observational study. *BMJ* 2000; 18;321(7271):1252-5.
7. Murray L, Watsop P, Jonston B, et al. Risk of adenocarcinoma in Barrett's esophagus: population based study. *BMJ* 2003;(327):534-535.
8. Burdiles P, Csendes A, Smok G, et al. Progresión de metaplasia intestinal a adenocarcinoma en esófago de Barrett: utilidad de la vigilancia endoscópica. *Rev méd Chile* 2003;(131):587-596.
9. Sampliner RE. Practice guidelines on the diagnosis, surveillance, and therapy of Barrett's esophagus. The Practice Parameters Committee of the American College of Gastroenterology. *Am J Gastroenterol* 2008;(103):788-797.
10. Sampliner RE. Updated guidelines for the diagnosis, surveillance, and therapy of Barrett's esophagus. The Practice Parameters Committee of the American College of Gastroenterology. *Am J Gastroenterol* 2002;(97):1888-1895.
11. Fass R, Sampliner RE. Barrett's esophagus: optimal strategies for prevention and treatment. *Drugs*. 2003;(63):555-564.
12. Sharma P, Morales T, Bhattacharya A, et al. Dysplasia in short-segment Barrett's esophagus: a prospective 3-year follow up. *Am J Gastroenterol* 1997;92(11):2012-2016.
13. Tutuian R, Castell DO. Barrett's esophagus prevalence and epidemiology. *Gastrointest Endosc Clin N Am* 2003;13(2):227-32.
14. Cameron AJ. Epidemiology of columnar-lined esophagus and adenocarcinoma. *Gastroenterol Clin North Am*. 1997;26(3):487-94.
15. Csendes A, Smok G, Quesada F et al. Prevalence of Barrett's esophagus by endoscopy and histologic studies: a prospective evaluation of 306 control subjects and 376 patients with symptoms of gastroesophageal reflux. *Dis Esophagus* 2000;(13):5-11.
16. Abrams JA, Fields S, Lightdale C, Neugut A. Racial and ethnic disparities in the prevalence of Barrett's esophagus among patients who undergo upper endoscopy. *Clin Gastroenterol and Hepatol* 2008;(6):30-34.
17. Kubo A, Corley DA. Marked Multi-Ethnic Variation of Esophageal and Gastric Cardia Carcinomas within the United States. *Am J Gastroenterol* 2004;(99):582-588.
18. Csendes A, Braghetto I, Burdiles P, Puente G, Korn O, Diaz JC, Maluenda F. Long-term results of classic antireflux surgery in 152 patients with Barrett's esophagus: clinical, radiologic, endoscopic, manometric, and acid reflux test analysis before and late after operation. *Surgery*. 1998 Jun;123(6):645-57.
19. Csendes A, Burdiles P, Braghetto I, Korn O. Adenocarcinoma appearing very late after antireflux surgery for Barrett's esophagus: long-term follow-up, review of the literature, and addition of six patients. *J Gastrointest Surg* 2004;8(4):434-41.
20. DeMeester S. Antireflux Surgery and the Risk of Esophageal Adenocarcinoma. *Annals of Surgery* 2013;257(4):583-585.
21. Inadomi JM, Sampliner R, Lagergren J, et al. Screening and surveillance for Barrett esophagus in high-risk groups: a cost-utility analysis. *Ann Intern Med* 2003;138(3):176-186.
22. Oberg S, Wenner J, Johansson J, et al. Barrett esophagus: risk factors for progression to dysplasia and adenocarcinoma. *Ann Surg* 2005;242(1):49-54.
23. Gopal DV, Lieberman DA, Magare N, et al. Risk factors for dysplasia in patients with Barrett's esophagus (BE): results from a multicenter consortium. *Dig Dis Sci* 2003;48(8):1537-41.
24. Gerson LB, Shetter K, Triadafilopoulos G. Prevalence of Barrett's esophagus in asymptomatic individuals. *Gastroenterology* 2002;123(2):461-7.
25. Connor MJ, Sharma P. Chromoendoscopy and magnification endoscopy in Barrett's esophagus. *Gastrointest Endosc Clin N Am* 2003;13(2):269-77.
26. Sharma P, Bansal A, Mathur S, et al. The utility of a novel narrow band imaging endoscopy system in patients with Barrett's esophagus. *Gastrointest Endosc* 2006;64(2):167-75.
27. F Peters S, Ganesh E, Kuipers EJ et al. Endoscopic regression of Barrett's esophagus during omeprazole treatment: a randomised double blind study. *Gut* 1999; 45(4): 489-494.
28. Sharma P, Sampliner RE, Camargo E. Normalization of esophageal pH with high-dose proton pump inhibitor therapy does not result in regression of Barrett's esophagus. *Am J Gastroenterol* 1997;92(4):582-5.
29. Lundell L, Miettinen P, Myrvold HE, et al. Long-term management of gastro-oesophageal reflux disease with omeprazole or open antireflux surgery: results of a prospective, randomized clinical trial. The Nordic GÖRD Study Group. *Eur J Gastroenterol Hepatol* 2000;12(8):879-87.
30. Deviere J, Buset M, Dumonceau JM et al. Regression of Barrett's epithelium with omeprazole. *N Engl J Med* 1989;(320):1497-1498.
31. Sampliner RE, Fass R. Partial regression of Barrett's esophagus - an inadequate endpoint. *Am J Gastroenterol*. 1993;88(12):2092-4.
32. Sagar PM, Ackroyd R, Hosie KB, et al. Regression and progression of Barrett's esophagus after antireflux surgery. *Br J Surg* 1995;(82):806-810.
33. Horwath JD, Baroni D, Maydonovich C et al. The incidence of regression and normalization of intestinal metaplasia in a cohort of patients with EUS/IGM, SSB&E and LBE followed over 3 years. *Gastroenterology* 2001;118: A224
34. Sharma P, Falk G, Weston A, et al. Natural history of low grade dysplasia an intermittent finding which usually regresses: Preliminary results from Barrett's esophagus study. *Gastroenterology* 2002:122 A220.
35. Low DE, Levine DS, Dail DH, et al. Histological and anatomic changes in Barrett's esophagus after antireflux surgery. *Am J G* 1999;94(1):80-85.

La bibliografía completa se encuentra disponible en la Editorial y en la página Web: [www.tendenciasenmedicina.com](http://www.tendenciasenmedicina.com)