

Actualización en Glaucoma

– Conceptos básicos y aplicación práctica –

Dr. Alvaro Abelenda Buzó

Ex Profesor Adjunto de Oftalmología
Departamento de Glaucoma de Clínica de Ojos Montevideo
Departamento de Glaucoma del CASMU-IAMPP
Montevideo, Uruguay.



Resumen: *El glaucoma es una enfermedad progresiva del nervio óptico casi siempre debida a un aumento de la presión ocular, que daña las células ganglionares de la retina y sus fibras nerviosas, modificando de forma característica el campo visual. Después de la retinopatía diabética y de la degeneración macular relacionada con la edad, constituye la tercera causa de ceguera irreversible. Se describen en este artículo los conceptos básicos del glaucoma refiriendo a los diferentes tipos, su diagnóstico, y opciones terapéuticas, enfatizando su relación con diferentes enfermedades y tratamientos de otros sistemas, que el médico clínico se puede enfrentar.*

Palabras clave: Glaucoma, nervio óptico, campo visual.

Abstract: *Glaucoma is a progressive disease of the optic nerve almost always due to increased intraocular pressure, which damages the ganglion cells and nerve fiber layer of the retina, changing the visual field in a specific form. Glaucoma is the third cause of irreversibly blindness after diabetic retinopathy and age related macular degeneration. This article describes the basic concepts of glaucoma in relation to its different subtypes, diagnosis and therapeutic options, emphasizing its relationship with different diseases and their treatment.*

Keywords: Glaucoma, optic nerve, visual field.

Introducción

El glaucoma es una enfermedad del nervio óptico, provocada en la mayoría de los casos por la elevación de la presión intraocular.

Es de muy lenta evolución, puede progresar en forma asintomática y silenciosa durante años, por lo general afectando la periferia o el centro del campo de visión. Si no se diagnostica y trata a tiempo, su consecuencia puede ser una severa discapacidad visual o la ceguera.

Efectivamente, el glaucoma en sus fases avanzadas puede llevar a la ceguera, pero esto raramente ocurre cuando el glaucoma se diagnostica en etapas precoces, dado que el tratamiento es eficaz para prevenir la aparición o la progresión del mismo.

Lamentablemente el oftalmólogo aun sigue viendo pacientes que en la primera consulta vienen con pérdida de más de la mitad del campo visual, por no realizarse un diagnóstico precoz.

Cuando se produce una pérdida del campo visual, aunque sea pequeña, ello traduce daño o muerte de fibras nerviosas de la retina y nervio óptico que no se recuperan.

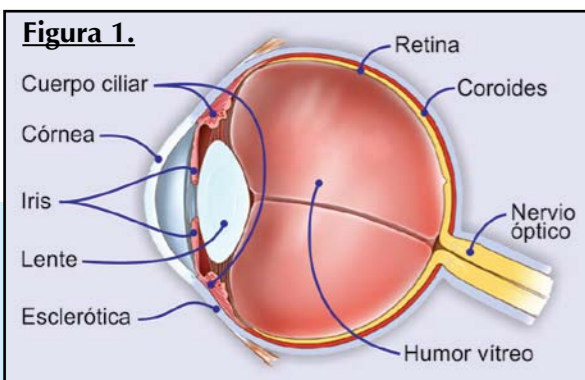
También es importante que el médico clínico tenga en cuenta el glaucoma, debido a que varios medicamentos que se usan en varias patologías de diferentes especialidades pueden elevar la presión del ojo y poner en riesgo al paciente con glaucoma.

La incidencia del glaucoma es relativamente alta, entre un 2.5 a 3% de la población padece diferentes formas de glaucoma. Entre ellos, un porcentaje importante desconoce que padece la enfermedad, dado que la misma puede cursar asintomática hasta etapas avanzadas de su evolución.

La incidencia va aumentando con la edad. Si bien a los cuarenta años la incidencia puede ser del 1%, después de los 70 años la incidencia puede ser del 3.5%. Vemos así que la edad constituye un factor de riesgo para el desarrollo de glaucoma.

El glaucoma se puede presentar en cualquier edad, incluso hay glaucomas **congénitos**, **infantiles** o **juveniles**. Estas formas de glaucoma, a diferencia de las del adulto tienen incidencia mucho menor y se deben por lo general a alteraciones del desarrollo de las estructuras del ojo en donde se produce la salida del humor acuoso a nivel del ángulo de la cámara anterior. La incidencia de estas formas puede ser menor al 0.5%. Los glaucomas en niños y adolescentes pueden deberse a manifestaciones tardías de los trastornos del desarrollo referidos.

abelenda.oft@gmail.com



Humor acuoso

El ojo en su interior contiene líquido -humor acuoso-, con una dinámica de formación, circulación y salida.

Su formación se produce en el **cuerpo ciliar**, que está ubicado en el sector intermedio de la úvea, capa media del ojo. La úvea está formada en el sector anterior por el iris, en el intermedio por el cuerpo ciliar y en el posterior por la coroides.

La circulación se realiza desde la cámara posterior (ubicada entre la cara anterior del cristalino y la cara posterior del iris) a la cámara anterior (ubicada entre la cara anterior del iris y la córnea).

La salida es por la malla trabecular que está ubicada en el ángulo que forma el iris con la córnea.

Por alteraciones que se producen en la formación, circulación y salida del humor acuoso, la presión ocular puede subir. Si ello ocurre en forma mantenida puede dañarse el nervio óptico y el campo visual de una manera característica, constituyendo así el glaucoma.

Clasificación

Existen varias formas de clasificar el glaucoma.

Una de las más usadas es de acuerdo a la **anatomía del ojo**. Según como sea la amplitud del ángulo que forman la córnea con el iris periférico se distinguen:

- glaucomas de **ángulo abierto** y
- glaucomas de **ángulo estrecho** o cerrado.

El glaucoma de presentación más común es el llamado **glaucoma crónico de ángulo abierto**, que cursa en forma asintomática, muy lentamente progresivo y que en forma desapercibida puede provocar pérdida de sectores del campo visual, llamados escotomas, en forma irreversible.

En los portadores de glaucoma de ángulo estrecho o cerrado puede ocurrir el glaucoma **agudo**, que frecuentemente se presenta en los servicios de urgencia como ojo rojo, con dolor intenso y disminución de visión. Si no se trata o no se revierte la situación aguda, pueden quedar secuelas visuales importantes.

Otra forma de clasificar el glaucoma es según **el grado de daño** que tenga el nervio óptico o el campo visual en:

- glaucoma **leve**, cuando no tiene afectado el campo visual,
- **moderado**, cuando el campo visual se comienza a afectar,

- **avanzado** cuando afecta más de la mitad del campo,
- **terminal**, cuando queda un remanente central o periférico de visión.

Otra clasificación tiene en cuenta si el glaucoma es de tipo **primario** o **secundario**.

El primario ocurre cuando hay compromiso del nervio óptico, sin ninguna otra alteración ocular o general.

El glaucoma secundario es cuando el daño del nervio óptico es consecuencia de alguna enfermedad ocular (uveítis, traumatismos, etc.) o secundario a una enfermedad general. Se incluyen en esta categoría los de origen medicamentoso como los corticoides.

Cómo se estudia y diagnostica el glaucoma

El interrogatorio sobre antecedentes familiares puede orientar a la sospecha o al diagnóstico ya que algunos glaucomas pueden tener fuerte carga genética.

El glaucoma por lo general cursa en forma asintomática, por lo que el interrogatorio aporta limitada información. La presencia de halos de color al ver luces, o un leve dolor ocasional pueden orientar a la suba de presión ocular.

Del examen oftalmológico clínico pueden surgir elementos claros para hacer el diagnóstico de glaucoma. Si con el examen clínico surgen sospechas o dudas se puede recurrir a exámenes complementarios, ninguno de ellos invasivo. En el examen clínico se destacan tres pasos:

- a) **el estudio del fondo de ojo**, para evaluar el nervio óptico,
- b) **el estudio de la presión ocular** y
- c) **el estudio del ángulo de la cámara anterior** del ojo para evaluar si es un ojo con ángulo abierto o estrecho.

De los exámenes complementarios paraclínicos se destacan los estudios estructurales y funcionales. Los **estructurales** comprenden estudios de imagen del nervio óptico y de la retina para evaluar al daño estructural u orgánico que la enfermedad puede provocar.

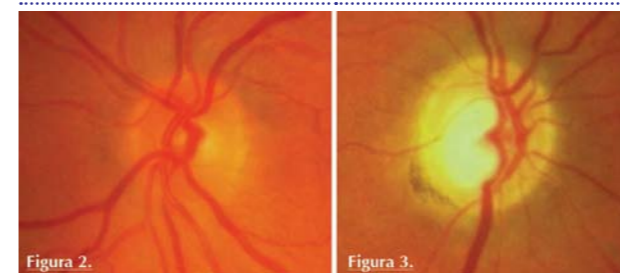
Los estudios **funcionales** son varios pero por lejos el más importante es el estudio del campo visual, en sus diferentes formas.

Examen oftalmológico clínico

El estudio del fondo de ojo

Es fundamental para acceder a conocer el estado del nervio óptico. Normalmente el nervio presenta el borde bien definido, por dentro del borde está el anillo neurosensorial que delimita una depresión llamada excavación o copa, por donde sale el pedículo vascular con la arteria central de la retina y la vena central de la retina (Ver figura 2).

Las modificaciones que se ven en el glaucoma son varias, las más importantes y también las más precoces son un afinamiento del anillo neurosensorial, que lleva como consecuencia a un aumento de la excavación y a una alte-



Nervio óptico normal. El sector más claro donde salen los vasos es la excavación, la rodea el anillo neural rosado.

Nervio óptico con glaucoma. Anillo neural fino y pálido. Excavación más grande. Atrofia retineana peripapilar.

ración en la disposición del pedículo vascular que cambia su aspecto normal al perder el soporte de las estructuras que se han modificado (Ver figuras 2 y 3).

Estudio de la presión ocular

Es esencial para el diagnóstico. Hay varios instrumentos de medida de la presión ocular, pero el más seguro es el llamado **tonómetro de aplanación**, que se llama así porque al tomar contacto con el ojo, que es curvo, ejerce una leve fuerza que aplanar una pequeña área de la córnea central, dando el valor de presión ocular según la resistencia que se obtiene a esa aplanación.

Se consideran normales valores que están por debajo de aproximadamente 20 mm de Hg. Este dato surge porque la mayoría de la población no modifica su nervio óptico por debajo de 20 mm Hg, sin embargo no es un valor fijo ni seguro, porque hay pacientes que padecen la enfermedad con presiones por debajo de 20, así como hay pacientes que no modifica su nervio óptico si la presión está algo por encima de ese valor.

La valoración completa, clínica y paraclínica es la que hace el diagnóstico de glaucoma.

La **presión ocular** no tiene ninguna relación con la **presión arterial (PA)**, más adelante vamos a ver que el glaucoma sí puede tener relación con la presión arterial.

A diferencia de la presión arterial, **la presión ocular tiene una cifra única, no tiene sistólica ni diastólica**. También se diferencia de la PA que tiene un rango de normalidad desde 7 u 8 mm de Hg hasta 20 o 22 mm de Hg. También la presión ocular, a diferencia de la PA, sufre oscilaciones de hasta 4 o 5 mm de Hg en el día, por lo que es necesario tomar la presión varias veces o a diferentes horas para tener una aproximación real de los valores de presión ocular.

El estudio llamado **“curva diaria de presión ocular”** toma a lo largo del día cada 3 horas la presión ocular para tener valores más fieles de las cifras de presión y de la oscilación diaria que pueda ocurrir. Independientemente de cuales sean los valores de presión, tener una diferencia mayor de 6 mm de Hg entre 2 tomas de la curva sugiere sospecha.

Adelantos tecnológicos actuales permiten tomar la presión ocular de varias maneras, entre ellas se encuentra la **au-**

tonometría, con instrumentos de medida mediante los cuales el paciente puede tomarse la presión por sí mismo en su domicilio, incluso en las horas de sueño, para acceder mejor a los valores y fluctuaciones que la presión ocular puede tener en las 24 horas del día.

El oftalmólogo tiene en cuenta muchas medidas de la presión ocular para el diagnóstico, tratamiento y seguimiento del glaucoma. Surgen así los conceptos de **presión ocular media**, que corresponde al promedio de las presiones tomadas, por ejemplo, en el último año, y el concepto de **picos de presión**, dado que hay pacientes que tienen presión normal en el consultorio pero evaluada su historia clínica o su curva de presión surgen valores altos.

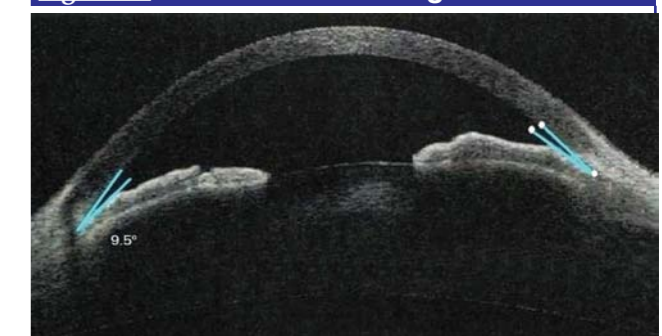También es importante el concepto de presión **“target”**, **“blanco”** o **“meta”**, relacionada al daño que el nervio óptico o el campo visual tienen. Cuanto más avanzada esté la enfermedad, más baja debe ser la presión y en estos casos los valores referidos de 20 mm como de normalidad no son válidos.

Estudio del ángulo de la cámara anterior

Este es un paso muy importante porque la evolución del glaucoma puede ser diferente según como sea el ángulo de la cámara anterior.

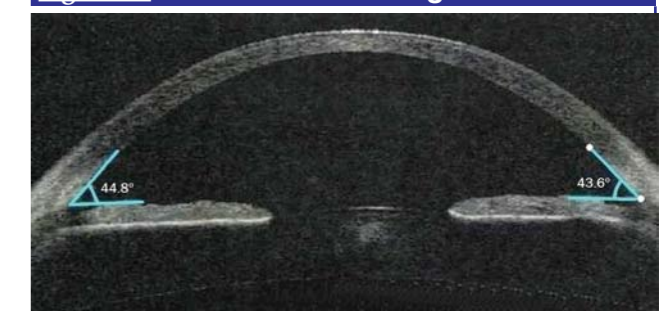Como establecimos antes, está formado por el ángulo diedro que forma el plano del iris periférico y la córnea. Habitualmente es de aproximadamente 40 grados, si la inserción del iris es más anterior, la apertura angular puede

Figura 4. Cámara anterior ángulo estrecho



Angulo entre iris y córnea estrecho de 9 grados. Riesgo de glaucoma agudo.

Figura 5. Cámara anterior ángulo abierto



Angulo entre iris y córnea abierto de 43 grados.

ser menor, de 20 grados o 10 grados, poniendo en riesgo de obstruir la salida del humor acuoso y provocar cierre angular, con elevación brusca de presión ocular.

El estudio del ángulo se efectúa observando la córnea e iris periféricos con un lente que tiene incorporado espejos que dirigen la luz de la lámpara de hendidura o biomicroscopio hacia la periferia de la cámara anterior.

Más adelante se establecerá la importancia de este estudio clínico, llamado **gonioscopia**, cuando se prescriben determinados medicamentos que modifican la amplitud del ángulo, pudiendo desencadenar aumento de la presión ocular que pueden descompensar un glaucoma. (Ver figuras 4 y 5)

Es importante destacar que el ángulo de la cámara anterior es una conformación anatómica que puede ser abierta o estrecha sin la presencia de glaucoma; el glaucoma se constituye cuando debido a la presión alta el nervio óptico se daña.

Tener el ángulo estrecho constituye un factor de riesgo para desencadenar una crisis aguda, por lo que al diagnosticarlo se indica el tratamiento preventivo con láser.

Paraclínica

Los **estudios paraclínicos** ayudan en el diagnóstico de glaucoma cuando la clínica orienta a su presencia. Ellos complementan el estudio abordando al ojo del punto de vista estructural y funcional.

Los estudios estructurales son más útiles en los estadios precoces de la enfermedad, se usan con fines diagnósticos y para el seguimiento de la enfermedad.

Los estudios funcionales son más útiles en los estadios intermedios o avanzados de la enfermedad, fundamentales en el control evolutivo, evalúan en forma precisa lo más importante y esencial en la evolución del glaucoma: si la visión se está perdiendo o no.

Estudios estructurales

Evalúan en forma cualitativa y cuantitativa el nervio óptico, la capa de fibras ganglionares de la retina, y también las estructuras del ángulo de la cámara anterior cuando la gonioscopia tiene limitaciones, por ejemplo en opacidades corneales o poca colaboración del paciente.

El más simple y de los más importantes estudios es la documentación gráfica del nervio óptico mediante fotografías del mismo.

La **fotografía digital** con todos los adelantos y facilidades que ella provee, ofrece un abordaje de imagen clara del nervio óptico y de la capa de fibras, así como de otros elementos que indican actividad y progresión del glaucoma, como la presencia de microhemorragias de la papila, espasmos focales de los vasos papilares, que en el examen del fondo de ojo pueden pasar desapercibidos. La magnificación mediante la función de zoom, el cambio de contraste, brillo e intensidad de color contribuye

a identificar mejor las alteraciones y cambios papilares en el tiempo.

Las estructuras que más interesa estudiar son *el anillo neuroretinal del nervio óptico, el estado de la excavación o copa, evaluando la relación copa-disco, la presencia de atrofia peripapilar coriorretiniana y elementos anormales como microhemorragias.*

Otro estudio de imagen para la evaluación estructural es la **oftalmoscopia confocal o tomografía confocal** del nervio óptico. Mediante cortes tomográficos el estudio puede aportar datos cualitativos y cuantitativos, midiendo una serie de parámetros del nervio óptico que pueden ser comparados con una base de datos primero, y con los datos del propio paciente en la evolución, a los efectos de ayudar en el diagnóstico y seguimiento.


Los axones de las células ganglionares que conforman la capa de fibras ganglionares de la retina, van a formar el nervio óptico cuando alcanzan el canal óptico. El estudio de las mismas puede por lo tanto aportar datos de valor para el diagnóstico precoz del glaucoma.

Mediante la **tomografía de coherencia óptica** (OCT por su sigla en inglés) se puede medir el espesor de la capa de fibras ganglionares en los 360 grados peripapilares, prediciendo así, en caso de estar reducido, el daño focal del nervio óptico.

Estudios funcionales

El más importante estudio funcional es el estudio del campo visual, que evalúa el daño funcional provocado por el glaucoma. Históricamente fue el principal y único estudio que se hacía para el glaucoma y mantiene hoy plena vigencia.

Desde el básico estudio del campo visual por confrontación hasta los más sofisticados programas de **perimetría computarizada**, el mapeo de la extensión y profundidad de los defectos perimétricos permiten hacer un seguro



Progresión gradual de un campo visual normal a un campo terminal. Los sectores claros son de buena visión, los negros sin visión.

diagnóstico y seguimiento de los defectos por glaucoma. El advenimiento del campo visual computado permite detectar con precisión defectos del campo visual cambiando el concepto de la simple detección de los límites o bordes del campo de visión del paciente a la detección del umbral de sensibilidad luminosa en cada punto del campo visual.

Antes se medía solo la extensión de campo visual, ya que el glaucoma puede afectar la periferia del campo de visión, en forma leve y gradual, sin que el paciente lo pueda notar hasta que el defecto se acerca al campo central. En el momento en que se aprecia la limitación visual por el paciente, por lo general se está frente a fases avanzadas de la enfermedad, de carácter irreversible.

Hoy se pueden detectar diferentes umbrales de sensibilidad que permiten el diagnóstico precoz de la enfermedad. Por ejemplo, se evalúan umbrales de sensibilidad luminosa -cuál es la luz más tenue que se puede detectar en toda la extensión del campo visual, umbrales de sensi-

bilidad de contraste -cuál es el contraste más tenue entre el blanco y negro que se puede detectar en todo el campo visual-, umbrales de sensibilidad a determinados colores, al movimiento, etc.

Cada una de estas funciones visuales, percepción de luz, colores, contrastes, movimientos, son llevadas a la integración central por diferentes tipos de células ganglionares, la disfunción de cada una de ellas puede detectarse por las formas modernas de **perimetría computarizada**, facilitando el diagnóstico precoz del glaucoma, ya que constituyen alteraciones tempranas de la neuropatía óptica por glaucoma (Ver figura 6).

En el próximo Volumen N° 43 de Tendencias en Medicina, se presentará la segunda parte del presente artículo, referido al Tratamiento del glaucoma.

Artículo recibido: 04/2013
Aprobado para publicar: 05/2013

Bibliografía

- Quigley HA, West SK, Rodríguez J, et al. The prevalence of glaucoma in a population-based study of Hispanics: Proyecto VER. Arch Ophthalmol 2001; 119: 1819-1826.
- Friedman DS, Thomas R. Detection of Primary Angle Closure and Angle Closure Glaucoma. Consensus Series 3 World Glaucoma Association. Kugler Publications, The Netherlands 2006: 55-65.
- Chen PP. Correlation of Visual Field Progression between Eyes in Patients with Open Angle Glaucoma. Ophthalmology 2002;109:2093-2099.
- Maul E. Medical Treatment: First Line Agents and Monotherapy. Pearls Of Glaucoma Management. Springer, Berlin. 2010. Chapter 24:195-200.
- Kersey JP, Broadway DC. Corticosteroid-induced glaucoma: a review of the literature. Eye, 2006; 20:407-416.
- Gerber SL, Cantor LB. Systemic Side Effects and Interactions of Glaucoma Medications. Clinical Guide to Glaucoma Management. Butterworth Heinemann, Woburn. 2004. Chapter 8: 123-142.