

# Cirugía refractiva

Dr. Daniel Sánchez-Di Martino

Director del Departamento de Córnea y Patología Externa. Fundación Banco de Ojos Fernando Oca del Valle  
Director y Consultor en Córnea y Cirugía Refractiva. Instituto de la Visión. Asunción-Paraguay

**RESUMEN:** La cirugía refractiva es una subespecialidad de la oftalmología orientada a corregir defectos de refracción.

Luego de las iniciales técnicas incisionales, en años recientes se ha desarrollado ampliamente la cirugía con Excimer Láser de superficie y lamelar, que han permitido una gran difusión de la especialidad.

El presente artículo efectúa una revisión de las indicaciones y limitaciones de cada una de estas técnicas, la evaluación del paciente, la medicación utilizada, las complicaciones y resultados de los procedimientos.

**Palabras clave:** cirugía oftalmológica, cirugía refractiva, excimer láser, miopía, hipermetropía, presbicia.

**ABSTRACT:** Refractive surgery is a subspecialty of ophthalmology aimed at correcting refractive errors.

After the initial incisional techniques in recent years has been widely developed excimer laser surgery, which enabled a wide dissemination of the specialty.

This article reviews the indications and limitations of each of these techniques, patient assessment, medication use, complications and results of procedures.

**Key words:** ophthalmic surgery, refractive surgery, excimer laser, myopia, hypermetropia, presbyopia.

## Introducción

La *cirugía refractiva* es una subespecialidad de la oftalmología que engloba diferentes tipos de procedimientos quirúrgicos (incisionales, fotoablativos y lenticulares) que producen la corrección de los defectos de refracción del ojo humano.

A través de los años fueron desarrollados numerosas alternativas quirúrgicas para el tratamiento de miopía, astigmatismo e hipermetropía. Sin embargo, la introducción del Excimer Láser para la remodelación de la cornea produjo una revolución sin precedentes en este campo, incrementando a niveles superlativos la eficacia y seguridad de los procedimientos refractivos.

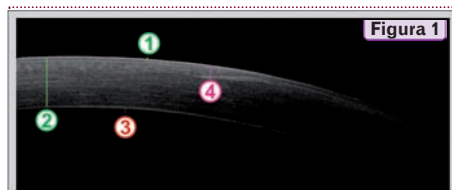

Figura 1

- 1 epitelio y membrana de Bowman - 50  $\mu$ m
- 2 estroma corneal - 550  $\mu$ m
- 3 endotelio y membrana de Descemet - 20  $\mu$ m
- 4 colgajo de LASIK - 160  $\mu$ m

Tomografía de coherencia óptica de una córnea sometida a cirugía refractiva lamelar (LASIK). Se observa las 5 capas histológicas de la córnea, así como la profundidad del colgajo corneal de LASIK.

Esta revisión tiene como objetivo analizar los aspectos fundamentales del uso específico de la fotoablación a través del Excimer Láser para el tratamiento de las ametropías.

## Breve reseña histórica de la cirugía refractiva

### Cirugía incisional

El antecedente más remoto de cirugía refractiva aparece en 1869, cuando el oftalmólogo holandés Snellen publicó un artículo proponiendo el uso de incisiones corneales para corregir el astigmatismo.<sup>(1)</sup> El primer reporte sobre una intervención de cirugía refractiva lo llevó a cabo Schiøtz en 1885, quien trató a un paciente con alto astigmatismo a través de incisiones limbares.<sup>(2)</sup>

Años más tarde, entre 1930 y 1950, Sato en Japón, observó que algunos pacientes con queratocono presentaban un aplanamiento de la córnea al sufrir roturas espontáneas de la membrana de Descemet, lo cual le llevó a la idea de utilizar cortes en la cara anterior y posterior de la córnea para tratar la miopía.<sup>(3)</sup> La mayoría de los pacientes desarrolló edema de córnea por la lesión del endotelio, por lo cual su técnica fue abandonada.<sup>(4)</sup>

De manera paralela al estudio de las técnicas incisionales, José Barraquer desarrolló en la década de 1960 la *cirugía lamelar*, que consistía en la resección de lenticulos corneales para la corrección de miopía (queratomileusis). Asimismo, estableció las bases científicas para el desarrollo moderno de la cirugía refractiva a través de su "*Ley de Espesores*", que establece que para aplanar la córnea debe ressecarse tejido de la córnea central o añadirse a la córnea periférica, y para hacer la córnea más curva, el tejido debe ser sustraído de la periferia o añadido al centro.<sup>(5)</sup> Debido a su complejidad técnica y falta de previsibilidad, la querato-

E-mail: sanchezdimartino@gmail.com

### Fisiología óptica

El segmento anterior del ojo está compuesto de una estructura óptica esencial para la visión: la córnea, órgano avascular y transparente compuesto por cinco diferentes capas histológicas (Ver Figura 1). La función primordial de la córnea consiste en enfocar las imágenes provenientes del exterior sobre la porción neurosensorial del ojo: la retina. El desvío de los rayos luminosos que componen las imágenes hacia la retina se denomina refracción. Cuando las imágenes proyectadas desde la parte anterior del ojo se forman exactamente sobre la retina, el individuo es capaz de percibir nitidamente esas imágenes: a esa condición se denomina **emotropía**. Sin embargo, cuando los rayos de luz se enfocan fuera de la retina, se produce un defecto en la percepción visual denominado **ametropía** o defecto refractivo.

#### Miopía

La **miopía** ocurre cuando el ojo es demasiado largo y/o la curvatura de la córnea es demasiado curva. Las imágenes que entran al ojo miope se enfocan **delante de la retina**, de tal manera que se produce

una visión borrosa o desenfocada de las mismas para la visión de lejos. En general, el paciente con miopía tiene una excelente visión de cerca.

#### Astigmatismo

El **astigmatismo** ocurre cuando la córnea se curva más en una dirección que la otra. Es como si la superficie anterior del ojo se pareciera a una pelota de rugby en lugar de a una pelota de fútbol. Si el astigmatismo es significativo, las imágenes que llegan a la retina a partir de un objeto son **múltiples** y en **diferentes focos**, produciéndose una visión distorsionada del objeto.

#### Hipermetropía

La **hipermetropía** se produce cuando el ojo es corto y/o la curvatura corneal es muy plana. Las imágenes que entran al ojo se enfocan por detrás de la retina, de tal manera que se produce una visión borrosa o desenfocada de las mismas, sobre todo en la visión cercana, aunque en grados significativos de hipermetropía la visión lejana también puede estar afectada.

mileusis como tratamiento para la miopía quedó relegada frente a los avances de la cirugía incisional.

En la década de 1970 Fyodorov en Rusia modificó y mejoró la técnica de Sato, utilizando incisiones corneales con control de profundidad solamente en la cara anterior de la córnea, evitando por lo tanto la lesión del endotelio.<sup>(6)</sup>

Siguiendo la técnica de Fyodorov, Borens realizó en 1978 la primera intervención de Queratotomía Radial en EE.UU.<sup>(7)</sup> e introdujo esta técnica en el hemisferio occidental. A pesar de resultados iniciales promisorios, el estudio PERK (*Prospective Evaluation of Radial Keratotomy*), realizado en EE.UU., mostró la inestabilidad de la refracción en pacientes operados con esta técnica a largo plazo.<sup>(8)</sup> Alrededor de 1990, este tipo de cirugía refractiva quedó prácticamente en desuso para dar paso a la moderna cirugía láser.

### Cirugía Refractiva con Excimer Láser

La transición de **cirugía incisional** a **cirugía de ablación** se inició con el desarrollo del Excimer Láser, el cual era utilizado en la década de los 70 para cortar chips de silicona para los ordenadores.

Srinivasan y Trokel demostraron que esta forma de energía era capaz de eliminar tejido orgánico sin causar daño térmico a las zonas circundantes en el pelo humano, fenómeno al que llamó fotodescomposición ablativa. Como consecuencia de esto, llegaron a la conclusión de que se podían tratar defectos refractivos eliminando tejido corneal de manera precisa sin causar daño al tejido circundante, y en 1983 publicaron los primeros experimentos con córneas enucleadas de terneros.<sup>(9)</sup>

En 1985 Seiler realiza el primer tratamiento en un ojo humano ciego.<sup>(10)</sup> Poco después, L'Esperance y colaboradores

llevan a cabo los primeros estudios prospectivos para la FDA (*Food and Drug Administration*).<sup>(11)</sup>

En 1988, la Dra. Marguerite McDonald realizó la primera fotoablación con Excimer en un ojo miope con visión, procedimiento llamado queratectomía fotorefractiva (PRK)<sup>(12)</sup> y finalmente en 1996, la FDA aprobó el Excimer Láser para el tratamiento de la miopía.

En la década de 1990 Pallikaris y Buratto describieron en forma independiente una técnica que combina la acción del Excimer Láser con la queratomileusis, la cual fue denominada LASIK, que permitía tratar grados más elevados de ametropías.<sup>(13-14)</sup>

### Evaluación pre operatoria

Considerando el hecho de que se trata de un procedimiento electivo, la selección del paciente que será sometido a cirugía refractiva es de fundamental importancia.

Existen condiciones que constituyen contraindicaciones absolutas para cirugía refractiva con Excimer Láser. (Ver Tabla 2)

### Historia clínica

Los pacientes serán sometidos a un interrogatorio exhaustivo para determinar si cumplen con los requisitos necesarios para recibir el tratamiento. A continuación se detallan los factores que deben considerarse en la historia clínica con el paciente:

- Edad
- Tipo de ametropía, grado y la estabilidad de la misma
- Uso previo de lentes de contacto (blandas o rígidas, forma de uso)

Tabla 1

Técnicas de cirugía refractiva con Excimer Láser
<b>I. De acuerdo a la profundidad de la aplicación del Excimer Láser</b>
<b>1. Cirugía de superficie</b>
a) PRK b) LASEK c) EpiLASIK
<b>2. Cirugía lamelar - LASIK</b>
a) Convencional b) Femtosegundo
<b>II. De acuerdo al perfil de ablación del Excimer Láser</b>
• Ablación convencional • Ablación con perfil optimizado • Ablación por frente de ondas

- Medicación en uso: anticonceptivos orales, isotretinoin
- Ocupación o trabajo
- Antecedentes de infecciones corneales (queratitis herpética), cirugía corneal previa, trauma ocular previo
- Antecedentes patológicos personales: diabetes mellitus, colagenopatías, procesos inflamatorios o inmunológicos, e infecciones sistémicas (HIV, hepatitis)
- Antecedentes oftalmológicos familiares: queratocono

Tabla 2

Contraindicaciones para cirugía refractiva con Excimer Láser
<ul style="list-style-type: none"> <li>• Enfermedades de la córnea y superficie ocular</li> <li>• Enfermedades oculares inflamatorias crónicas</li> <li>• Embarazo y lactancia</li> <li>• Enfermedades sistémicas autoinmunes</li> <li>• Epilepsia</li> <li>• Trastornos psiquiátricos</li> <li>• Enfermedades sistémicas descompensadas (diabetes, infecciones)</li> </ul>

### Examen oftalmológico

El examen oftalmológico debe ser completo; los pacientes deben suspender el uso de lentes de contacto blandos por 15 días y los rígidos por un mes.

- **Refracción con y sin cicloplejia.** Esta exploración debe ser realizada de la manera más exacta posible ya que es de importancia superlativa para lograr la corrección deseada a través de los cálculos de programación del aparato de Excimer Láser. Es fundamental detectar la agudeza visual no corregida, la máxima agudeza visual corregida y el grado exacto de ametropía.
- **Pupila:** medición del tamaño pupilar que debe ser realizada en condiciones fotópicas y escotópicas, importante a la hora de calcular la zona óptica de tratamiento.

### Excimer Láser

#### Aspectos técnicos

LASER es una abreviación que significa amplificación de la luz por emisión estimulada de radiación. Básicamente consiste en una fuente de radiación (sólida, líquida o gaseosa) que luego de ser estimulada apropiadamente emite una forma de energía luminosa que es amplificada y dirigida hacia el tejido blanco.

De acuerdo al tipo de fuente de radiación usada se obtienen diferentes tipos de energía LASER, cada una de las cuales tiene un determinado efecto sobre el ojo: fotoablación, fotodisrupción o fotocoagulación.

El término Excimer es una contracción de dímico excitado, una molécula energizada de dos componentes. El Excimer utiliza los gases del argón y del flúor para generar un haz de luz ultravioleta con una longitud de onda de 193 nm. La energía de esta longitud de onda de la luz es suficiente para romper los enlaces moleculares en la córnea y quitar una capa muy fina de tejido. Este proceso es denominado fotoablación.<sup>(15)</sup>

La ablación de la córnea con el Excimer Láser produce el retiro de entre 0.1 a 0.25 micras de tejido por cada aplicación, con mínimo o ningún daño al tejido circundante. Esta precisión submicrónica es la clave de la seguridad y eficacia obtenidas con este procedimiento.

De esta manera, el Excimer Láser es capaz de moldear sobre la córnea, una nueva superficie refractiva, permitiendo de esta manera que las imágenes lleguen en forma precisa hasta los órganos sensoriales.

#### Fundamentos de la Cirugía Refractiva con Excimer Láser

El objetivo de la cirugía refractiva es **modificar la curvatura de la córnea**, y así cambiar su poder de convergencia.

Un ojo hipermetrope tiene un déficit de convergencia. Para incrementar la convergencia, es necesario aumentar la curvatura corneal en el centro, lo que se logra eliminando tejido en la periferia, en forma de anillo.

Un ojo miope tiene un exceso de convergencia. Para disminuirla, es necesario reducir la curvatura corneal, lo que se logra removiendo tejido en forma de círculo en el centro de la córnea.

Un astigmatismo tendrá más poder de convergencia en un eje de la córnea. Para la corrección del astigmatismo se llevan a cabo diferentes ablaciones en la parte central como en la periferia de la córnea dando como resultado el aplanamiento del meridiano más curvo y el encurvamiento del meridiano más plano.

- **Examen de la musculatura ocular:** detecta cualquier alteración del equilibrio motor que puede ser descompensada por la cirugía, por lo que deberá ser tratada previamente.
- **Paquimetría corneal:** medida del grosor corneal central y periférico, de vital importancia para la selección del paciente y la cantidad de ametropía que pueda ser corregida.
- **Topografía corneal:** estudia la Queratometría y además realiza un estudio cualitativo de la cornea. Permite detectar la presencia de irregularidades, asimetrías y otras alteraciones de la superficie corneal. Es el elemento más importante para la detección de queratocono, aún en sus fases más incipientes.
- **Tomografía de córnea:** realiza un estudio más detallado de la elevación y curvatura posterior de la cornea, detecta el espesor corneal en múltiples puntos y es un auxiliar invaluable en la detección temprana de ectasia de córnea.
- **Aberrometría:** detecta las aberraciones de bajo y alto orden del sistema óptico del ojo, con lo que es posible personalizar el patrón de ablación para cada paciente.
- **Tensión ocular:** descartará la existencia de hipertensión ocular o glaucoma.
- **Fondo de ojo** con oftalmoscopia indirecta es crucial en el examen de la retina central y periférica, permitiendo descartar desgarros, distrofias o agujeros que deben ser tratados antes de la cirugía.
- **Examen de biomicroscopia:** el estudio en la lámpara de hendidura proporciona información detallada fundamental para la cirugía.
- **Exploración de la lágrima** mediante el tiempo de ruptura de la película lagrimal y la tinción con fluoresceína con el fin de descartar el ojo seco
- El **examen de la conjuntiva** permitirá determinar la existencia de procesos cicatrizales y reacciones tisulares que indiquen infecciones o inflamaciones
- Un **examen meticuloso de la córnea** es de gran valor en el momento de la selección del paciente, puesto que es la estructura sobre la cual se aplicará la ablación. La exploración de la córnea debe descartar:
  - **Epitelio:** erosión corneal recurrente, distrofias de la membrana basal
  - **Estroma:** cicatrices, opacidades, adelgazamientos
  - **Endotelio:** distrofia de Fuchs, depósitos queráticos
- La **evaluación del cristalino** permite detectar catarata.

### Asesoramiento al paciente

Una parte fundamental para el éxito de la cirugía refractiva es la comunicación adecuada entre médico y paciente antes de decidir el tratamiento.

El especialista debe determinar cuáles son las expectativas reales del paciente y decidir si pueden ser alcanzadas con la cirugía. El oftalmólogo debe describir en detalle cuáles son las limitaciones y potenciales complicaciones del procedimiento.

El paciente debe ser consciente que se trata de una cirugía electiva en un órgano sensorial que busca mejorar su calidad de vida y que debe ser parte responsable en la decisión asumiendo los riesgos que podrían ocurrir.

Existen además otras opciones de cirugía refractiva diferentes al Excimer Láser, que deben ser discutidas con el paciente antes de tomar la decisión. Ante la menor duda en cuanto a las expectativas o actitud del paciente no es recomendable proceder al tratamiento.

## Técnicas de cirugía refractiva con Excimer Láser

### De acuerdo a la profundidad

#### Ablación de superficie (Ver Figura 2)

Las técnicas de ablación de superficie son aquellas en las que el láser actúa directamente sobre el estroma superficial de la córnea sin la creación previa de un colgajo de tejido corneal, lo cual permite evitar un corte lamelar, mantener un lecho residual de mayor espesor y disminuir el impacto sobre la integridad biomecánica de la córnea. Sin embargo, la ablación a través del estroma anterior conlleva una reacción de cicatrización más intensa que el LASIK y además presenta una recuperación más lenta e incómoda que con la cirugía lamelar. La técnica quirúrgica requiere de dos pasos: separación del epitelio y ablación con Excimer Láser.

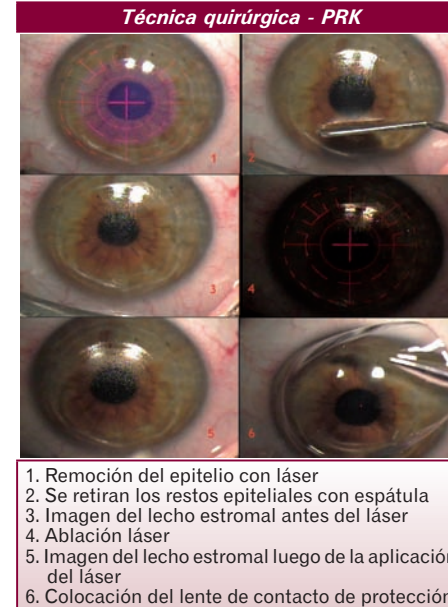
Existen en la actualidad tres métodos de ablación de superficie: queratectomía fotorefractiva (PRK), LASEK y EpiLASIK. Estos métodos se diferencian entre sí por la forma en que el epitelio es manejado antes de la ablación con láser.<sup>(16)</sup>

En PRK, el epitelio de la zona central de la córnea es removido dejando un defecto epitelial central de 6 a 8 mm de diámetro que se cicatriza en un plazo de 3 a 5 días gracias a la migración del epitelio circundante. Este epitelio puede ser removido de diferentes maneras incluyendo la separación mecánica con una espátula, la separación química a través de la aplicación de etanol al 20% o la destrucción fotoablativa mediante la acción del mismo Excimer Láser.

El LASEK y el EpiLASIK se diferencian de la PRK en que la capa epitelial es colocada de nuevo sobre el lecho estromal luego de haberse procedido a la aplicación del láser. El LASEK<sup>(17)</sup> consiste en debilitar las uniones celulares del epitelio corneal con alcohol al 20%, procediendo luego a la separación de esta capa epitelial. Al finalizar la aplicación del láser se procede a reponer el epitelio sobre el estroma tratado. En la técnica de EpiLASIK<sup>(18)</sup> el epitelio en vez de ser retirado con alcohol, se retira con un microqueratomo, que en vez de cortar, separa mecánicamente el epitelio y lo deja a un lado, para recolocarlo una vez terminado el tratamiento con láser.

Hasta el comienzo de la década de 2000, la ablación de superficie fue reservada para los casos de bajas ametropías, debido a la cicatrización irregular y la formación de opacidades en la región subepitelial (haze) que se observaba en los casos de altas ametropías.<sup>(19)</sup>

Figura 2



1. Remoción del epitelio con láser
2. Se retiran los restos epiteliales con espátula
3. Imagen del lecho estromal antes del láser
4. Ablación láser
5. Imagen del lecho estromal luego de la aplicación del láser
6. Colocación del lente de contacto de protección

En 2002, Carones<sup>(20)</sup> describió el uso intraoperatorio de mitomicina C al 0.02%, un agente alquilante con propiedades antiproliferativas, para la prevención de la cicatrización irregular luego de PRK en casos de miopía elevada.

Más tarde, Netto<sup>(21)</sup> confirmó que el uso intraoperatorio de mitomicina C inhibía la aparición de haze a través del bloqueo de la replicación de los queratocitos u otras células progenitoras de miofibroblastos. Esto abrió la posibilidad de tratamiento de altas ametropías con ablación superficial, sin la necesidad de corte lamelar, incrementando el perfil de seguridad de la biomecánica corneal por su menor invasividad.

Hoy en día es una opción utilizada universalmente con una alta tasa de efectividad y seguridad.<sup>(22)</sup>

#### Cirugía lamelar: LASIK (Ver Figura 3)

LASIK son las siglas de *Laser-Assisted in Situ Keratomileusis*.

El LASIK es un procedimiento quirúrgico que se realiza en dos partes: la creación del colgajo corneal seguida de la fotoablación estromal.<sup>(13-14)</sup>

El colgajo corneal es una capa de tejido corneal que se corta en forma de casquete y se aparta para poder realizar la ablación estromal, dejando intacto el epitelio, la membrana de Bowman y el estroma superficial. El grosor del colgajo comprende entre 100 y 160 micras y su diámetro oscila de 8 a 9,5 mm.

El corte no se realiza en toda la extensión del casquete sino que el colgajo queda unido a la córnea por un pedículo, que normalmente queda en posición nasal o superior, lo que permite, una vez acabada la cirugía, volver a recolocarlo en su sitio sin necesidad de suturas. Para realizar el colgajo se utiliza un microqueratomo. El primero en salir al mercado era mecánico, y fue desarrollado por Barraquer en 1958, y desde entonces hasta ahora han ido evolucionando obteniendo mejores resultados en su uso.

Hace unos años aparecieron los aparatos Láser de Femtosegundo<sup>(24)</sup> (haciendo alusión al tiempo que dura cada pulso) que emiten un haz infrarrojo de longitud de onda de 1053 nm que provoca fotodisrupción. Este es un proceso que transforma el tejido en plasma, la presión y temperatura elevada hace que se produzcan numerosas micro cavidades en el estroma, generando el colgajo. Una vez desplazado el colgajo creado con el microqueratomo o con el láser de Femtosegundo, se procede a la fotoablación con el Excimer Láser y al terminar esta, el colgajo es devuelto a su posición original.

La **cirugía lamelar** presenta una recuperación visual más rápida con mínimos o nulos síntomas de disconfort post operatorio en comparación con la ablación de superficie. Sin embargo, existe una chance mayor de complicaciones relacionadas con la creación del colgajo.

### De acuerdo al perfil de ablación

Los errores refractivos convencionales son la miopía, la hipermetropía y el astigmatismo, que también reciben el nombre de aberraciones ópticas de bajo orden. Además, todos los ojos tienen otros defectos ópticos denominados aberraciones ópticas de alto orden, que se relacionan principalmente con el tamaño de la pupila y la refracción asimétrica de las imágenes entre el centro y la periferia de la córnea, debido a que la córnea tiene una forma esférica. Estas aberraciones provocan en algunos pacientes alteraciones de la imagen ocular que afectan a la calidad visual.

La experiencia clínica demuestra que la cirugía refractiva elimina de manera generalmente satisfactoria los errores refractivos convencionales de los pacientes. Sin embargo, se ha demostrado experimentalmente que algunas aberraciones se incrementan significativamente con la cirugía refractiva convencional.

Los equipos de Excimer Láser permiten el tratamiento flexible y personalizado de cada paciente a través de diferentes perfiles de ablación.

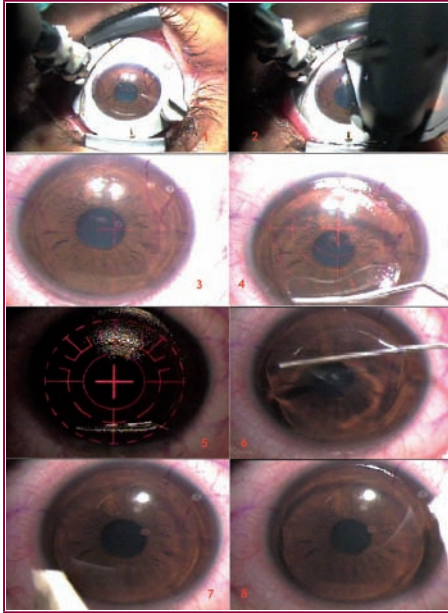
#### Ablación convencional

El haz de láser actúa en forma uniforme sobre toda la superficie corneal a ser tratada. En la cirugía refractiva corneal por ablación convencional se induce un cambio en la geometría corneal con el fin de compensar el defecto esférico cilíndrico ocular (miopía, astigmatismo o hipermetropía).

De esta manera, se corrigen los defectos refractivos de bajo orden, que en la práctica clínica son los factores más relacionados con la pérdida cuantitativa de la agudeza visual. Sin embargo y de forma no intencionada, también se está

Figura 3

## Técnica quirúrgica - LASIK



1. Anillo de succión sobre la córnea
2. Paso del microqueratomo manual
3. Imagen del colgajo in situ
4. Retracción del colgajo hacia la región superior
5. Ablación láser
6. Recolocación del colgajo
7. Secado de los bordes
8. Aspecto final del tratamiento

modificando el patrón aberrométrico del ojo, en concreto, induciendo lo que se conoce como aberraciones ópticas.

Aunque la corrección de los defectos esferocilíndricos determina un resultado excelente para la mayoría de los pacientes, existe un grupo de personas que experimentan molestias en visión nocturna y pérdida de calidad visual luego de una cirugía corneal.<sup>(24-26)</sup>

## Ablación con perfil optimizado

La asfericidad promedio de las córneas preoperatorias es ligeramente negativa ( $Q = -0.26$ ), indicando mayor curvatura en el centro que en la periferia de la córnea. Esta asfericidad proporciona una aberración esférica corneal ligeramente positiva. Varios autores han sugerido que el incremento de las aberraciones ópticas y sobre todo la aberración esférica luego de la cirugía refractiva con ablación convencional puede estar causado por variaciones en la eficiencia de la ablación debidas a los cambios del ángulo de incidencia

del láser sobre la córnea. El ángulo de incidencia del láser aumenta del ápex hacia la periferia de la córnea, y como consecuencia, la energía por unidad de superficie corneal disminuye debido a que aumentan tanto la energía reflejada como el área iluminada.

Las ablaciones con perfil optimizado compensan la aplicación de la energía en la parte periférica de la córnea con el fin de evitar la aparición de nuevas aberraciones ópticas y mantener el perfil esférico de la córnea.<sup>(27-28)</sup>

## Ablación por frente de ondas

El patrón de ablación personalizado aprovecha la posibilidad que ofrecen los sistemas de Excimer Láser de eliminar tejido de manera asimétrica. Basado en la medida previa del mapa de aberraciones oculares del paciente, permite en teoría tallar un patrón sobre la córnea tal que las aberraciones oculares post-operatorias se aproximen a cero.

Aunque en principio se creyó que su aplicación universal en todos los pacientes permitiría la obtención de una visión perfecta, sin ningún tipo de aberración óptica, los estudios comparativos muestran que no hay diferencias significativas con las ablaciones de perfil optimizado. Por lo tanto, su aplicación más importante hoy en día es en la corrección aberrométrica en córneas muy alteradas (cirugía refractiva, queratoplastia o herida corneal penetrante previas) donde muestran una gran eficacia en relación a otros tipos de ablación.<sup>(29-30)</sup>

## Medicación relacionada a la cirugía refractiva

## Período pre-operatorio

Los cuidados son semejantes en todas las técnicas.

Es muy importante el uso de **lubricantes oculares** antes de la cirugía para obtener una superficie ocular saludable antes del procedimiento, y para minimizar los síntomas de ojo seco que se presentan en las primeras semanas luego de la cirugía. En nuestra experiencia, el hialuronato de sodio<sup>(31)</sup> constituye la opción más efectiva.

Es recomendable el uso de **antibióticos** para prevenir la posibilidad de infecciones. Las quinolonas constituyen una opción muy segura por su baja toxicidad y amplio espectro. Los resultados del uso de gatifloxacina y moxifloxacina son muy similares.<sup>(32)</sup>

## Período post operatorio

Existen diferencias marcadas en la medicación utilizada en cada técnica, sobre todo en relación al tiempo de uso.

## Cirugía de superficie

Durante los primeros días se utilizan **colirios de antibiótico** (moxifloxacina, gatifloxacina), **corticoides** (dexametasona), **analgésicos** (ketorolac, bromfenac)<sup>(33)</sup> y **lubricantes oculares** (hialuronato de sodio).

A partir de la segunda semana, solamente se mantiene un esteroide con acción preponderante en la superficie (lote-prednol, fluorometolona) el cual es usado en un esquema

de lenta regresión hasta la cuarta semana, así como la lubricación abundante.

## Cirugía lamelar

En general se usan **antibióticos** (moxifloxacina, gatifloxacina), **corticoides** (dexametasona) y **lubricantes oculares** (hialuronato de sodio) por un período de 7 a 10 días.

A partir de ese momento el paciente solamente sigue con los lubricantes de acuerdo a la sensación de ojo seco que pueda presentar.

## Complicaciones

Numerosas revisiones coinciden en afirmar que existe una tasa muy baja de complicaciones en la cirugía refractiva actual.<sup>(34-36)</sup>

Los efectos colaterales que se producen con mayor frecuencia como el ojo seco<sup>(37-39)</sup> o los problemas de visión nocturna<sup>(40-41)</sup> suelen ser molestos para el paciente pero no conllevan un riesgo de pérdida de visión permanente. Además, la mayoría de complicaciones que eventualmente podrían suceder, tanto en cirugía de superficie como lamelar, pueden ser corregidas efectivamente, por lo cual no debería haber secuelas severas a largo plazo.<sup>(42)</sup> En contrapartida, complicaciones severas que pueden conducir a pérdida significativa de visión como infecciones<sup>(43-45)</sup> y ectasia de córnea<sup>(46-48)</sup> ocurren muy esporádicamente.

La tabla 3 muestra una lista de las complicaciones más frecuentes de la cirugía refractiva con Excimer Láser.

## Resultados y comparación de técnicas

Los vertiginosos cambios producidos por el desarrollo tecnológico en la cirugía refractiva con Excimer Láser nos obligan a analizar preferentemente los resultados obtenidos con las técnicas y sistemas de láser actualmente en uso y reconocidas por la comunidad científica por su eficacia y seguridad. Además, la variedad de sistemas de láser, población de pacientes y esquemas de tratamiento hacen que los meta-análisis y revisiones sean la fuente más aproximada para resumir los resultados de esta cirugía.

No existen diferencias estadísticamente significativas en los resultados visuales de PRK, LASEK y EpiLASIK.

Existe consenso en relación a que los pacientes con miopía y astigmatismo tratados con LASIK muestran mejores resultados de la agudeza visual no corregida en el postoperatorio temprano en relación a los pacientes que reciben ablación de superficie.

Sin embargo, cuando se comparan los resultados a partir del **tercer mes** post operatorio no existen diferencias estadísticamente significativas entre ambos procedimientos.<sup>(49-51)</sup>

En cuanto a las complicaciones, aunque la posibilidad de complicaciones es muy baja en ambos grupos, la cirugía lamelar está más relacionada con complicaciones severas, incluyendo ectasia y problemas relacionados con el colgajo.<sup>(48, 52-55)</sup>

Los estudios que comparan LASIK y PRK para hipermetropía no consiguen establecer una diferencia significativa en cuanto a efectividad o seguridad en relación a una u otra, por lo cual se puede considerar que los resultados son semejantes.<sup>(56)</sup>

Comparando los diferentes perfiles de ablación de láser (convencional, optimizado y por frente de ondas) puede llegarse a la conclusión de que todos los tipos de ablación obtienen resultados adecuados de eficacia (agudeza visual no corregida) y seguridad (pérdida de líneas de visión). Sin embargo, la **ablación por frente de ondas** demostró resultados superiores en relación a los otros dos perfiles en pacientes que presentan un alto grado de aberraciones corneales antes de la cirugía. Adicionalmente, los perfiles de ablación optimizados y por frente de onda pueden eventualmente inducir menor aberración esférica que las ablaciones convencionales, determinando por lo tanto mejor calidad visual.

Tabla 3

## Complicaciones de la cirugía refractiva con Excimer Láser

## 1. Complicaciones de la cirugía de superficie

## a. Complicaciones Intraoperatorias

- Desepitelización incompleta
- Resecamiento del lecho estromal
- Pérdida de fijación del paciente

## b. Complicaciones Postoperatorias

- Retrasos en la reepitelización
- Queratitis infecciosa
- Halos y deslumbramientos
- Ojo seco
- Opacidad subepitelial (Haze corneal)

## 2. Complicaciones de la cirugía lamelar

## a. Complicaciones Preoperatorias

- Queratitis punteada
- Hemorragias conjuntivales

## b. Complicaciones Intraoperatorias

- Corte irregular o incompleto
- Colgajo libre
- Colgajo en ojal (button hole)
- Colgajo descentrado o pequeño
- Resecamiento del lecho estromal
- Ablación descentrada

## c. Complicaciones Postoperatorias

- Hipocorrecciones o hipercorrecciones
- Desplazamiento del colgajo
- Estrías del colgajo
- Pérdida del colgajo
- Queratitis lamelar difusa (Síndrome de arena del Sahara)
- Queratitis infecciosa
- Crecimientos epiteliales en la interfase
- Halos y deslumbramientos
- Ojo seco
- Ectasia corneal

Al mismo tiempo, la construcción del colgajo corneal puede contribuir a la inducción de aberraciones de alto orden en relación a la cirugía de superficie.

Sin embargo, existe un factor limitante para la obtención de resultados totalmente predecibles con cualquier técnica utilizada: la respuesta biológica del individuo y su interacción con la energía láser.<sup>(57-65)</sup>

Dentro de la cirugía lamelar se pueden realizar los colgajos con microquerátomos automatizados o con el Láser de Femtosegundo. De acuerdo a meta-análisis, no existe diferencia en el resultado final visual, eficacia o seguridad entre ambas técnicas.<sup>(66-68)</sup>

## Conclusiones

La mayoría de las técnicas contemporáneas de Excimer Láser pueden ser consideradas altamente efectivas y seguras. Sin embargo, por tratarse de un procedimiento electivo y por afectar a un órgano sensorial, el paciente debe ser sometido a un examen exhaustivo para determinar su potencial para la cirugía, valorando sobre todo cualquier aspecto que pudiera determinar un resultado insatisfactorio.

Con la comprobación de la eficacia de la mitomicina C y la evolución en la farmacología para la terapia del dolor, la **cirugía de superficie** constituye una opción sencilla y muy segura para los mismos grados de ametropía que la cirugía lamelar. Asimismo, constituye la opción de elección en los casos de pacientes con espesor corneal reducido y en los casos en los que se requiera conservar un mayor lecho corneal residual. Además, teóricamente induce menos aberraciones de alto orden al no necesitar de un colgajo

corneal. Su principal desventaja es la lenta recuperación visual, que demora varias semanas hasta alcanzar su máximo potencial funcional.

La **cirugía lamelar** consigue una rápida recuperación visual de los pacientes, con casi ningún síntoma de dolor ni molestias en el post operatorio temprano. Por otro lado, se trata de una técnica más compleja al precisar de la confección de un colgajo corneal, el cual puede ocasionalmente producir complicaciones que podrían comprometer la agudeza visual final. Además, existe una posibilidad mayor de desarrollar ectasia en pacientes predisuestos o que sufran un debilitamiento de la biomecánica corneal durante la cirugía.

La mayoría de los aparatos actuales de Excimer Láser actúan sobre la córnea a través de un perfil de ablación optimizado, el cual está sustentado por un sistema de rastreo ocular que evita el descentrado del tratamiento, consiguiendo ablaciones altamente efectivas con un mínimo de inducción de aberraciones de alto orden. Este tipo de perfil es adecuado para la gran mayoría de pacientes. Para aquellos que presenten aberraciones ópticas elevadas detectadas en los estudios pre operatorios, las ablaciones guiadas por frente de ondas consiguen obtener un elevado nivel de calidad visual.

Sin dudas el campo de la cirugía refractiva seguirá cambiando en los próximos años tratando de obtener respuestas cada vez más predecibles y seguras para las personas que deseen mejorar su calidad de vida a través de sus ojos.

### Recepción y aprobación del Artículo

Fecha de recepción: 25 de junio de 2012.

Fecha de aprobación: 1 de julio de 2012.

## Bibliografía

- Snellen HA. Die richtunge des hauptmeridiane desastigmatischen auges. Albrecht von Graefe's Arch. Klin. Exp. Ophthalmol. 1869;15:199-207.
- Schiötz HA. Ein fall von hochgradigem Hornhautastigmatismus nach starextraction Besserung auf operative Wege Arch Augenheilk 1885; 15: 178-181.
- Sato T. Treatment of conical cornea (Incision of Descemet's membrane). Acta Soc. Ophthalmol. Jpn 1939; 43: 544-555
- Tanaka M, Ishii R, Yamaguchi T, Kanai A, Nakajima A. Bullous keratopathy after the operation for myopia. Nippon Ganka Gakkai Zasshi. 1980;84(12):2068-74
- Barraquer JI. Conducta de la córnea frente a los cambios de espesor. Contribución a la cirugía refractiva. Arch SocAmer Oftal Optom 1964;5:81.
- Fyodorov SN, Durnev VV. Operation of dosaged dissection of corneal circular liganment in cases of myopia of middegree. Ann Ophthalmol 1979;11:1885-90.
- Azar DT. Radial keratotomy: techniques, complications and management. Refractive Surgery. 2008; (6): 22: 299-323.
- Waring G, Lynn M, Azhar M, Kuiner M, Cowden J. The PERK study group. Results of the prospective evaluation of radial keratotomy (PERK) study. Five years after surgery. Ophthalmology 1991;98:1.164-76.
- Trokel SL, Srinivasan R, Braren B. Excimer laser surgery of the cornea. Am J Ophthalmol 1983; 96: 710-15.
- Seiler T, Wollensak J. In vivo experiments with the excimer laser: technical parameters and healing processes. Ophthalmologica 1986; 192: 65-70.
- LEspanere FA Jr, Taylor DM, Del Pero RA, et al. Human excimer laser corneal surgery: preliminary report. Trans Am Ophthalmol Soc 1988; 86: 208-75.
- McDonald MB, Kaufman HE, Frantz JM, Shofner S, Salmeron B, Klyce SD. Excimer laser ablation in a human eye. Arch Ophthalmol 1989; 107: 641-42.
- Pallikaris IG, Papatzanaki ME, Stathi EZ, Frenschcock D, Georgiadis A. Laser in situ keratomileusis. Lasers Surg Med 1990;10: 463-68.
- Buratto L, Ferrari M, Genisi C. Myopic keratomileusis with the excimer laser: one-year follow up. Refract Corneal Surg 1993; 9:12-19.
- Azar Dimitri T. Refractive Surgery. Second edition. Mosby Elsevier.2007.
- Tanerí S, Weisberg M, Azar DT. Surface ablation techniques. J Cataract Refract Surg. 2011 Feb;37(2):392-408
- Tanerí S, Zieske JD, Azar DT. Evolution, techniques, clinical outcomes, and pathophysiology of LASEK: review of the literature. Surv Ophthalmol. 2004 Nov-Dec;49(6):576-602
- Pallikaris IG, Kalyvianaki MI, Katsanevaki VJ, Ginis HS. Epi-LASIK: preliminary clinical results of an alternative surface ablation procedure. J Cataract Refract Surg. 2005 May;31(5):879-85
- Moller-Pedersen T, Cavanagh HD, Petroll WM, Jester JV. Stromal wound healing explains refractive instability and haze development after photorefractive keratotomy: a 1-year confocal microscopic study. Ophthalmology. 2000 Jul;107(7):1235-45
- Carones F, Vigo L, Scandola E, Vacchini L. Evaluation of the prophylactic use of mitomycin-C to inhibit haze formation after photorefractive keratotomy. J Cataract Refract Surg. 2002 Dec;28(12):2088-95.
- Netto MV, Mohan RR, Sinha S, Sharma A, Gupta PC, Wilson SE. Effect of prophylactic and therapeutic mitomycin C on corneal apoptosis, cellular proliferation, haze, and long-term keratocyte density in rabbits. J Refract Surg. 2006 Jun;22(6):562-74.
- Santhiago MR, Netto MV, Wilson SE. Mitomycin C: biological effects and use in refractive surgery. Cornea. 2012 Mar;31(3):311-21.

La Bibliografía completa se encuentra disponible en la Editorial y en la página Web: [www.tendenciasenmedicina.com](http://www.tendenciasenmedicina.com)