


Linfangioma quístico de mesenterio

-Reporte de caso inusual-



Dr. Miguel Farina del Rio
Jefe de Sala



Dr. Agustín E. Rodríguez G
Jefe de Residentes



Dr. Luis Da Silva
Auxiliar de la Enseñanza

II^o Cátedra de Clínica Quirúrgica. Hospital de Clínicas. Facultad de Ciencias Médicas. Universidad Nacional de Asunción. Paraguay

RESUMEN: Los linfangiomas son tumoraciones benignas que se presentan mayoritariamente en la infancia, siendo producidos por afectación del drenaje linfático. Su presentación intraabdominal es poco frecuente, inferior al 5%.

En el presente artículo se realiza una breve revisión de la literatura sobre este tema poco frecuente y se reporta el caso clínico de un varón, de 47 años, que consulta por dolor en flanco derecho y región umbilical.

El diagnóstico se realizó con ecografía y TAC.

La conducta consistió en laparotomía exploradora, en la que se constató linfangioma multiquístico intramesentérico, seguida de resección quirúrgica del mismo.

Palabras clave: Linfangioma. Linfangioma quístico. Linfangioma intramesentérico.

ABSTRACT: Lymphangiomas are benign tumors that mostly occur in childhood, being produced by impairment of lymphatic drainage. Intraabdominal presentation is unusual, less than 5%.

This article is a brief review of the literature on this rare topic and a report of the case of a male, aged 47, who consulted with right flank pain and umbilical region.

The diagnosis was made with ultrasound and CT.

The conduct consisted in exploratory laparotomy, which found a mesenteric multicystic lymphangioma, followed by surgical resection.

Key words: Lymphangioma. Cystic Lymphangioma. mesenteric lymphangioma.

Introducción

Los linfangiomas son tumores benignos, raros, que se manifiestan más frecuentemente en niños, que raramente se presentan en mayores de 20 años de edad.

La localización más frecuente de los linfangiomas es en hueso y partes blandas.^(1,2) Los de afectación mesentérica, intra o retroperitoneales en adultos, son más raros aún.

Su origen radica en la falta de drenaje por aplasia linfática congénita de algún área del organismo y posterior formación de una cavidad quística de contenido sero-linfático.⁽³⁾

Los linfangiomas se subdividen en 3 grupos:

- **SIMPLES O CAPILARES**, compuestos por linfáticos pequeños de paredes delgadas.

- **CAVERNOSOS**, consisten en grandes canales linfáticos de paredes gruesas.
- **QUÍSTICOS (HIGROMAS)**, presentan grandes espacios quísticos rodeadas por colágeno, tejido linfóide y escaso músculo liso.

No obstante la subdivisión, se consideran a estas 3 variantes como un mismo grupo de lesiones.⁽⁴⁾

La característica clínica más frecuente del linfangioma abdominal consiste en una masa quística, palpable, blanda, habitualmente de crecimiento lento. Muchos pacientes pueden ser asintomáticos y ser diagnosticados incidentalmente durante el examen por una causa distinta, o bien pueden presentarse de forma aguda como cuadro de riesgo vital.^(5,6)

El tratamiento de los linfangiomas abdominales es mayormente quirúrgico, con quistectomía total o resección del mesenterio y del intestino comprometido.⁽⁷⁾

E-mail: agustinrodriguez@gmail.com

Caso clínico

Paciente de sexo masculino de 47 años, que ingresa al servicio de Urgencias del Hospital de Clínicas de Asunción.

Consulta por cuadro de 4 días de evolución de **DOLOR** flanco derecho y región umbilical, tipo cólico, intenso, negando síntomas acompañantes.

Refiere que 48 horas antes del ingreso se percata de **CRECIMIENTO TUMORAL** derecho, acompañado de dolor a la palpación del mismo. Niega cuadro similar anterior.

Ingresa hemodinámicamente estable, con buena mecánica ventilatoria, afebril.

Al **EXAMEN FÍSICO** constata abdomen blando, depresible, doloroso levemente a la palpación profunda en flanco derecho y región umbilical, donde se palpan cuatro tumoraciones de aproximadamente 10 x 5 cm de diámetro la mayor y 4 cm de diámetro la menor, de consistencia sólida elástica, bordes netos, que excursiona con los movimientos respiratorios. Ruidos hidro-aéreos presentes. El tacto rectal no aporta mayores datos. El resto del examen físico es normal.

Se realiza **ECOGRAFÍA ABDOMINAL** forma múltiples imágenes nodulares de entre 12 y 60 mm, alguna de ellas con áreas líquidas importantes y las menores de aspecto más bien sólidas.

A continuación se efectúa **TOMOGRAFÍA COMPUTAR** abdomen con contraste oral y endovenoso que informa a nivel del mesenterio múltiples imágenes de aspecto quístico. En base a la clínica y paraclínica, se llega al diagnóstico de **TUMOR MÚLTIPLE DE MESENTERIO**

Se realiza una **LAPAROTOMÍA EXPLORADORA**, constata a nivel del mesenterio múltiples formaciones quísticas de entre 2 y 10 cm de diámetro a partir de los 80 cm proximales a la válvula ileocecal hasta el ángulo de Treitz. Se realiza exéresis del quiste mayor, destechamiento de otro de 8 cm de diámetro y drenaje del resto con salida de líquido transparente. Se constata buena vascularización de las asas. (Ver Figuras 1, 2 y 3)

La anatomía patológica informa **LINFANGIOMA QUÍSTICO DE MESENTERIO** presencia de proceso neoplásico. (Ver Figuras 4, 5 y 6)

El paciente presenta buena evolución posquirúrgica y es dado de alta en su 3° día del posoperatorio.

Discusión

Patología

Los linfangiomas pueden ser considerados como verdaderas neoplasias, hamartomas o linfangiectasias.

La mayoría de ellos no mantienen comunicación con el sistema linfático, por lo que acumulan el fluido adoptando apariencia quística.⁽¹⁾

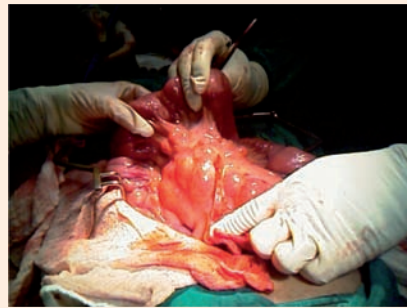


Fig. 1

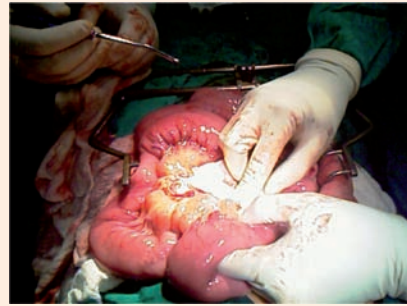

Fig. 2

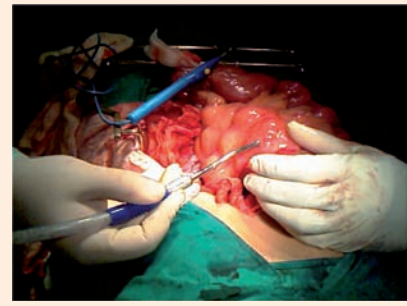


Fig. 3

En cuanto a la **localización** del linfangioma abdominal, el lugar de presentación más común en la edad pediátrica es en el mesenterio.

Esta localización representa un 45% de los casos, seguido por la localización en epiplón, mesocolon y retroperitoneo.⁽⁸⁾ En la edad adulta su presentación más común es el retroperitoneo.

El linfangioma ha sido dividido en *tres subtipos histológicos*:

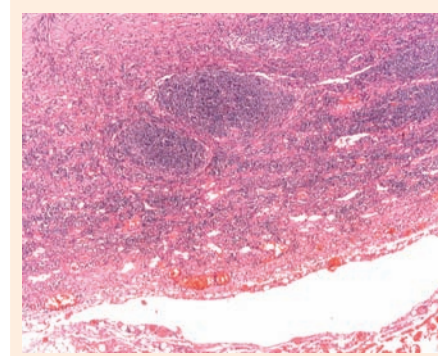


Fig. 4

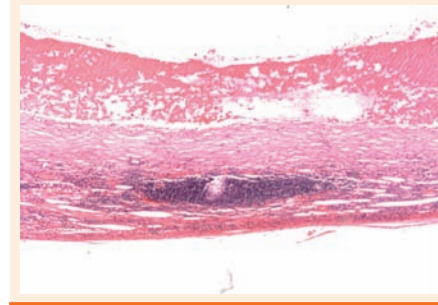


Fig. 5

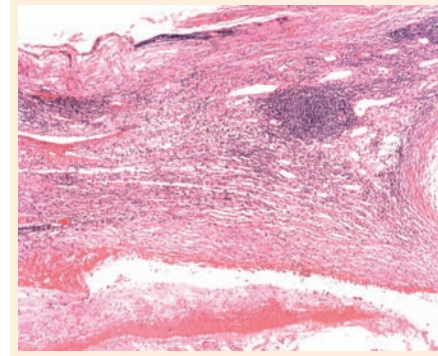


Fig. 6

- **LINFANGIOMA QUÍSTICO** masa multilocular pobremente circunscrita, que contiene un fluido acuoso o quiloso claro.⁽³⁾

Diagnóstico

No existe una sintomatología típica del linfangioma. Las manifestaciones clínicas dependen de su tamaño, localización, complicaciones y la presión que ejerce sobre estructuras vecinas.⁽⁹⁾

Los linfangiomas abdominales son sintomáticos hasta en un 88%. Existen dos grupos de sintomatologías, el primero tiene signos inespecíficos de distensión abdominal y el segundo presenta datos de abdomen agudo y de obstrucción intestinal, pero la mayoría de las veces el tumor se descubre por sus complicaciones al comprimir estructuras vecinas. Así, se han descrito casos de pielonefritis, por obstrucción ureteral, abdomen agudo, por infección del tumor, tumoración inguinoscrotal, ictericia y anemia debida a hemorragia intratumoral, hemoperitoneo, o a rotura del tumor.⁽¹⁰⁾

El **diagnóstico diferencial** incluye hemangiomas cavernosos, cuando presentan hemorragia secundaria, mesoteliomas, tumores pancreáticos y, en otro contexto, un quiste hidatídico peritoneal.^(5, 11)

La apariencia ecográfica de los linfangiomas es variable, pero la mayoría de las veces es descrita como una masa quística con múltiples septos delgados.

En la **tomografía computada (TAC)** se observan característicamente masas uni o multiloculares que contienen septos de grosor variable; con el contraste se observa refuerzo en la pared y permite precisar la anatomía del linfangioma, localización, extensión y relación con los órganos vecinos.

Asimismo, se ha visto que la **angiografía** puede revelar desplazamiento o disminución del lumen arterial por el tumor, sin llegar a mostrar su vasculatura.

La **resonancia magnética** precisa de manera más específica el contenido de la lesión, en caso de contener líquido existe una hiposeñal en T1 e hiperseñal en T2 que se refuerza en la fase tardía de T2.^(6, 12, 13)

Tratamiento quirúrgico

La escisión completa del tumor es el tratamiento óptimo, aún incluyendo órganos adyacentes, ya que la resección incompleta puede llevar a la recurrencia de la lesión incluso varios años más tarde con un riesgo de recidiva de 10 a 15%.⁽¹⁴⁾

En las formas múltiples en las que la cirugía no permite la resección completa, existen casos descritos en la literatura de tratamiento con argón⁽¹⁵⁾, escleroterapia con OK-432 (Picibanil),⁽¹⁶⁾ o ácido acético.⁽¹⁷⁾

El **pronóstico** es bueno si la resección quirúrgica es completa y precoz, pero puede recidivar si la resección es incompleta, lo que ocurre con mayor frecuencia en los linfangiomas que comprometen la raíz del mesenterio.⁽¹⁸⁾

- **LINFANGIOMA SIMPLE** masa mal definida de linfáticos dilatados de pared delgada en un estroma rico en células de tejido conectivo.
- **LINFANGIOMA CAVERNOSO** tumor compresible, esponjoso de linfáticos dilatados con adventicia fibrosa.

Conclusión

Aunque los linfangiomas son lesiones benignas, pueden causar morbilidad significativa ya sea por su gran tamaño, localización crítica y por la posibilidad de sobreinfectarse secundariamente.

La sintomatología puede ir desde el dolor abdominal crónico hasta la presentación como un cuadro de abdomen agudo.

Recepción y aprobación del Artículo

Fecha de recepción: 13 de febrero de 2012.
Fecha de aprobación: 16 de abril de 2012.

Bibliografía

- Ezinger; Weiss S.: "Tumors of lymph vessels. Softtissue tumors". Chapter 26. Tumors of lymph vessels. pp.955-68 Mosby, St Louis, 2001.
- Rieker RJ, Quentmeier A, Weiss C, Kretzschmar U, Amann K, Mechtersheimer G, et al. Cystic lymphangioma of the small-bowel mesentery: case report and a review of the literature. *Pathol Oncol Res* 2000; 6:146-148.
- Sun Ch Ch J, , Ang Ch K, Hill L. Mesenteric lymphangioma. A case report with transmission and scanning electro microscopic studies. *Arch Pathol Lab Med* 1980; 104: 316-8.
- Wegner G. Ueber lymphangiome. *Archiv für klinische Chirurgie* 1887; 20: 641.
- Kaby A, Moumen M, Raissouni N, Benjloun N, Mehmane M, Abi F, et al. Le lymphangiome kystique du mésentère et de l'épiploon. A propos de deux cas. *Gynecol Obstet Fertil* 2003; 31: 136-138.
- Mabrut JY, Grandjean JP, Henry L, Chappuis JP, Partensky C, Barth X, et al. Les lymphangiomes kystiques du mésentère et du méso-côlon. Prise en charge diagnostique et thérapeutique. *Ann Chir* 2002;127: 143-149.
- Alaqahtani A, Nguyen LT. 25 years experience with lymphangiomas in children. *J Pediatr Surg*. 1999; 34:1164-8.
- Zgrabich C, Basso G. Linfangioma quístico de mesenterio (a propósito de un caso). *Rev Argentina Res Cir*. 1998; 1:14-5.
- Konen O, Rathsau V, Dlugy E, Freud E. Childhood abdominal cystic lymphangioma. *Saudi Med J*, 2003 Oct;24(10):1130.
- Pérez JF, Moran JM. Linfangioma quístico retroperitoneal en la infancia. *Cir Pediatr*.2001; 14:41-3.
- de Vries JJ, Vogten JM, de Bruin PC, Boerma D, Van de Pavoordt HD, Hagendoorn J. Mesenteric lymphangiomatosis causing volvulus and intestinal obstruction. *Lymphat Res Biol* 2007; 5: 269-273.
- Protopapas A, Papadopoulos D, Rodolakis A, Markaki S, Antsaklis A. Mesenteric lymphangioma presenting as adnexal torsion: case report and literature review. *J Clin Ultrasound* 2005; 33: 90-93.
- Redondo P. Vascular malformations (I). Concept, classification, pathogenesis and clinical features. *Actas Dermosifiliogr* 2007; 98: 141-158.
- Yañez R, Parada X, Da Venezia M, Valdivia L, Gamboa C, Martínez J. Linfangioma mesentérico multiquístico como causa de vólvulo intestinal. *Rev. Chilena de Cirugía*. 2009; 61(3): 285-9.
- Rothenberg S, Pokorny W.J.: "Use of argon beam ablation and sclerotherapy in the treatment of a case of life-threatening total abdominal lymphangiomatosis". *J. Pediatr. Surg.*, 29: 322, 1994.
- Chantal M.; Giguère N.; Bauma, M. y cols.: "Treatment of lymphangiomas with OK-432 (Picibanil) sclerotherapy". *Arch. Otolaryngol. Head neck Surg.*, 128: 1137, 2002.
- Je Hwan W, Byung Moon K, Chuck-Ho K. y cols.: "Percutaneous sclerotherapy of lymphangiomas with acetic acid". *J. Vasc. Interv. Radiol.*, 15: 595, 2004.
- Fontrouche R, González Dalmal L, Barroetañeta Y, Araujo M. Linfangioma quístico abdominal. A propósito de dos casos pediátricos. *MEDICIEGO* 2010; 16(1).

La Revista Médica para TODOS los Profesionales de la Salud



- Actualización médica continua
- Todas las especialidades médicas y quirúrgicas
- Escrita por destacados profesionales

Secciones

- Puestas al día
- Opinión de experto
- Estudios clínicos
- Encares terapéuticos
- Actualizaciones diagnósticas
- Actualidad terapéutica

Contáctenos: www.farmanuario.com
tendencias@farmanuario.com